

ROL DEL [¹⁸F] FDG-PET/CT EN SEGUIMIENTO DEL CÁNCER DE OVARIO REVISIÓN DE LITERATURA DISCUSIÓN DE CASO

CARLOS J. SANTONI, JOEL R VEAS, MARIAN OTERO

CÁTEDRA DE RADIOTERAPIA ONCOLÓGICA Y MEDICINA NUCLEAR. UNIVERSIDAD CENTRAL DE VENEZUELA. HOSPITAL UNIVERSITARIO DE CARACAS, VENEZUELA

RESUMEN

OBJETIVO: El PET-CT con 18F-FDG es un estudio de imágenes de cuerpo entero que evalúa el metabolismo glucídico celular. Permite distinguir tumores malignos de benignos, seleccionar los sitios de biopsia y detectar enfermedad residual posterior a tratamiento. Una de las indicaciones del PET-CT con 18F-FDG es el paciente con sospecha de recidiva, especialmente cuando otros estudios son dudosos, siendo frecuente el hallazgo de metástasis en distintos órganos que habían pasado desapercibidas en otros estudios de imagen. **CASO CLÍNICO:** Se presenta caso de carcinoma epitelial de ovario en estatus posquirúrgico que presenta persistencia de enfermedad evidenciable solo mediante estudios avanzados de imagen (PET-CT). Se realiza PET-CT con el objeto de re-estadificación después de tratamiento y correlacionar con otros estudios de seguimiento tales como ultrasonido abdomino-pélvico y CA-125. Posterior a la administración del 18 F-FDG, se adquiere imagen con reconstrucción y fusión observándose aumento de concentración de glucosa radio-marcada en región para-aórtica izquierda, íliaca común derecha e izquierda que impresionan persistencia de enfermedad ganglionar metabólicamente activa. **CONCLUSIÓN:** Diversos estudios han concluido que el PET-CT es un estudio fundamental en el manejo de la patología ginecológica, destacando en el cáncer de ovario.

PALABRAS CLAVE: Adenopatía, 18fluor-2-deoxy-D-glucosa CT, carcinoma ovárico epitelial, CA-125.

SUMMARY

OBJECTIVE: The [¹⁸F] fluorodeoxyglucose-positron emission tomography/computed tomography ([¹⁸F] FDG-PET/CT) is an imaging study that evaluates whole body glucose cell metabolism. It allows distinguishing benign from malignant neoplasm, selecting biopsy site, determining neoplasm type and detecting posterior treatment in residual disease. One of the main indications of [¹⁸F] FDG-PET/CT is patients with suspected recurrence especially when other studies are equivocal, because it has a higher rate for finding metastases in different organs previously gone unnoticed in other tests. **CLINICAL CASE:** We present a case of a patient with epithelial ovarian carcinoma in post-surgical status with persistence of disease revealed only by advanced imaging studies (PET-CT). The PET-CT was performed for the purpose of after treatment restaging and correlating with other follow-up studies such as abdominopelvic ultrasound and CA-125. After administration of [¹⁸F] FDG, a reconstruction and fusion image revealed an increase of radio-labeled glucose concentration in left para-aortic region, right and left common iliac regions which appeared to be metabolically active persistence of nodal disease. **CONCLUSION:** Several studies have concluded that [¹⁸F] FDG-PET/CT is an essential test for managing gynecologic pathology, especially for ovarian cancer.

KEY WORDS: Nodule, 18fluor-2-deoxy-D-glucosa CT, epithelial ovarian carcinoma, CA-125.

Recibido: 04/02/2016 Revisado: 05/03/2016

Aceptado para publicación: 26/03/2016

Correspondencia: Dr. Carlos Santoni. Hospital Universitario de Caracas. Ciudad Universitaria. Los

Chaguaramos, Caracas, Venezuela. Tel:+586067111.

E-mail: cjsant102@gmail.com

INTRODUCCIÓN

La supervivencia global del cáncer de ovario, pese a los avances terapéuticos logrados en los últimos años, no ha variado de forma significativa, porque en la mayoría de los casos la enfermedad se diagnostica en estadios avanzados por su escasa sintomatología inicial ⁽¹⁾. La aparición de recidivas es frecuente, lo que obliga a realizar un seguimiento estrecho de las pacientes, practicando determinaciones periódicas de los niveles séricos de los marcadores tumorales, sobre todo del CA125 que se encuentra elevado en el 50 %- 90 % de las mujeres con carcinoma de ovario ⁽¹⁾. Sin embargo, los marcadores tumorales no pueden distinguir entre enfermedad localizada o diseminada, por lo que es necesario completar el estudio con técnicas de imagen ⁽²⁾.

La tomografía por emisión de positrones (PET) es un método diagnóstico en el cual se aplica un radio-fármaco; el más utilizado es el 2-18fluor-2-deoxy-D-glucosa o FDG marcado con ¹⁸F ⁽³⁾. Esta técnica constituye una herramienta muy útil en la detección, estadificación y monitorización del tratamiento de los principales tumores malignos ^(4,5). La combinación de esta técnica con la tomografía computada (TC) ha logrado resolver el problema que tenía la radiología en definir el metabolismo de un órgano o tumor y el de la medicina nuclear en determinar la morfología y localización exacta de un órgano o lesión ⁽⁶⁾.

CASO CLÍNICO

Se presenta caso de paciente femenino de 56 años de edad quien consulta por distensión abdominal, refiriendo inicio de enfermedad actual durante el mes de mayo de 2010 cuando comienza a presentar distensión abdominal. Al interrogatorio, la paciente no refería ningún

antecedente médico ni quirúrgico; con respecto a los antecedentes familiares, refería padre fallecido por cáncer de tiroides, y dos primas fallecidas por cáncer de estómago e hígado respectivamente.

Al examen físico, se evidenció abdomen globoso a expensas de líquido ascítico, blando, depresible y no doloroso a la palpación. Por lo que se le indica la realización de estudios complementarios (ultrasonido abdomino-pélvico evidenciándose tumor en ovario derecho y niveles séricos de CA125 con un valor superior a 1 000 U/mL). Ante la impresión diagnóstica de carcinoma de ovario, se procedió a la realización de laparotomía exploradora con hallazgos intraoperatorios concluyentes de carcinoma epitelial de ovario bilateral estadio IIIC, razón por la cual fue sometida a cirugía citorréductora (mayo/2010) más quimioterapia adyuvante con 8 ciclos de bevacizumab y paclitaxel. Manteniendo valores séricos elevados de CA125 reinició 8 ciclos de quimioterapia con irinotecan y bevacizumab más radioterapia concurrente que culmina en diciembre de 2011.

En seguimiento se realizó ultrasonido abdominal (febrero/2012) donde se evidencia lesión ocupante de espacio (LOE) en cara superior de la vena porta. Se realiza PET-CT con el objeto de reestadificación posterior a tratamiento y rastreo de presuntas lesiones recidivantes; luego de la administración del 18 F-FDG vía endovenosa, se adquiere imagen de cuerpo entero con posterior reconstrucción y fusión, evidenciándose un aumento de la concentración de la glucosa radio-marcada con correlación en las imágenes anatómicas correspondientes a adenopatías: para-aórtica izquierda de 18 mm con SUV máxima de 8,4 (Figura 1), ilíaca común derecha de 13 mm con SUV máxima de 5,9 (Figura 2) e ilíaca común izquierda de 14 mm con SUV máxima de 6,3 (Figura 3). Impresión diagnóstica: persistencia de enfermedad ganglionar limitada a región

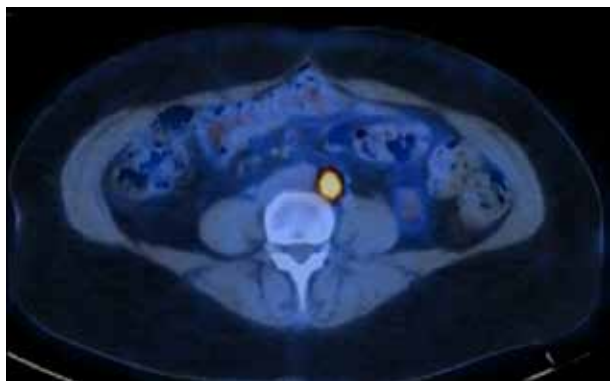


Figura 1. PET CT de abdomen con inyección intravenosa de dosis estándar de F18 FDG que demuestra persistencia intensa de FDG en las imágenes correspondientes a linfadenopatía para-aórtica de 18 cm en tamaño con SUV máximo de 8,4.

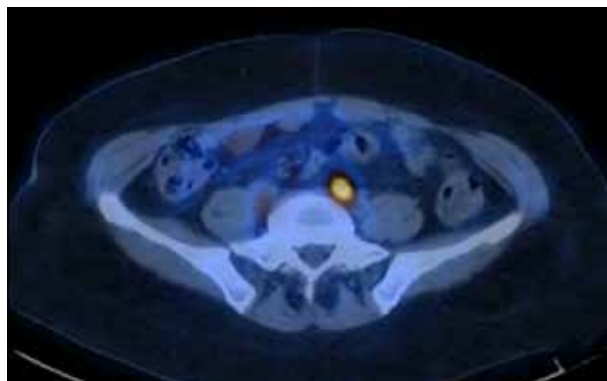


Figura 3. PETCT de pelvis con inyección intravenosa de dosis estándar de F18 FDG que demuestra persistencia de captura de FDG en las imágenes correspondientes a linfadenopatía iliaca común izquierda de 14 mm en tamaño con SUV máximo de 6,3.

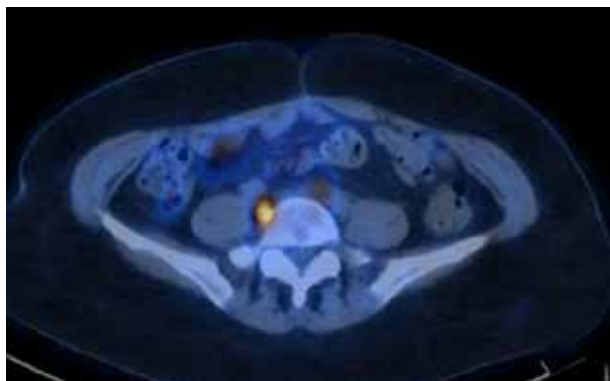


Figura 2. PET CT de abdomen con inyección intravenosa de dosis estándar de F18 FDG que demuestra persistencia de captura de FDG en las imágenes correspondientes a linfadenopatía iliaca común derecha de 13 mm en tamaño con SUV máximo de 5,9.

para-aórtica izquierda e ilíacas metabólicamente activas.

DISCUSIÓN

La PET es una de las exploraciones más avanzadas y novedosas dentro de la medicina nuclear. La principal ventaja sobre el resto de exploraciones de diagnóstico por imagen radica en la posibilidad de detectar las alteraciones del metabolismo que se producen en el desarrollo de la enfermedad y que pueden ser observadas mediante PET antes de producirse cambios morfológicos o anatómicos. Por lo tanto, permite diagnosticar lesiones sospechosas que mediante otras técnicas de imagen requerirían de un método invasivo para su diagnóstico ⁽⁷⁾.

En la literatura científica se describe una sensibilidad y una especificidad superiores al 80 % para la PET-FDG en el diagnóstico de recurrencias de carcinoma de ovario, mientras que la TAC presenta valores de sensibilidad y especificidad del 40 %-63 % y 50 %-94 %

respectivamente, presentando limitaciones tanto en la detección de enfermedad menor de 1 cm como en el diagnóstico diferencial entre recurrencia y cambios tisulares secundarios a tratamiento, careciendo de sensibilidad y especificidad necesarias para el diagnóstico precoz de las recidivas. En cuanto al CA125, este presenta una sensibilidad del 75 %-95 % y especificidad del 90 %, sin embargo, niveles normales tienen escaso valor debido a que más de la mitad de los pacientes con marcador negativo y exploración clínica negativa tienen enfermedad menor de 2 cm e incluso hasta 1/3 de los pacientes pueden tener niveles negativos con enfermedad mayor a 2 cm ⁽⁷⁾.

En las pacientes en las que los medios diagnósticos convencionales detectan lesiones susceptibles de rescate quirúrgico, la PET-FDG permite establecer con más exactitud la extensión tumoral real, modificando el manejo terapéutico hasta en la mitad de las pacientes, evitando cirugías innecesarias o añadiendo tratamientos complementarios ⁽¹⁾, tal como se evidenció en el presente caso donde, ante la elevación del marcador tumoral CA125 (por encima del valor que presentaba posterior al cumplimiento de los ciclos de quimioterapia y radioterapia indicados) y un ultrasonido abdominal con un resultado impreciso, se logró confirmar la persistencia de la enfermedad ganglionar limitada a regiones para-aórtica e ilíacas, modificando la estrategia quimioterapéutica que hasta el momento se había indicado.

La FDG-PET se presenta como una exploración diagnóstica por imagen con un alto rendimiento en el seguimiento de las pacientes con cáncer de ovario en estadios avanzados, siendo muy útil en el diagnóstico de focos tumorales pequeños pero metabólicamente activos, no detectados con otros métodos diagnósticos. Por tanto, basados en su alta sensibilidad y especificidad para seguimiento, detección de recidivas o remanentes de malignidad, medición

de respuesta al tratamiento, valoración de criterios quirúrgicos de reseccabilidad tumoral determinando la presencia de extensión a estructuras vasculares, neurológicas, linfáticas o metástasis a distancia, se confirma la eficacia y versatilidad actual del PET-CT como método diagnóstico, para estadificación, pronóstico y seguimiento en pacientes oncológicos y de vital importancia en el cáncer de ovario.

REFERENCIAS

1. Cuenca JI, Borrego I, Vázquez R, Gomez P, Sanz S, Fernandez R. Clinical impact of FDG-PET in patients with suspected recurrent ovarian cancer. *Rev Esp Med Nucl.* 2008;27(6):411-417.
2. Sironi S, Messa C, Mangili G, Zangheri B, Aletti G, Garavaglia E, et al. Integrated FDG PET/CT in patients with persistent ovarian cancer: Correlation with histologic findings. *Radiology.* 2004;233(2):433-440.
3. Zimny M, Siggelkow W, Schröder W, Nowak B, Biemann S, Rath W, et al. 2-[Fluorine-18]-fluoro-2-deoxy-D-glucose positron emission tomography in the diagnosis of recurrent ovarian cancer. *Gynecol Oncol.* 2001;83(2):310-315.
4. Kole A, Nieweg O, Pruijm J, Hoekstra H, Koops HS, Roodenburg J, et al. Detection of unknown occult primary tumors using positron emission tomography. *Cancer.* 1998;82(6):1160-1116.
5. Borrego Dorado I, Gómez Camarero P, Ruiz Franco-Baux J, Vázquez Albertino R. Evaluation of efficacy and clinical impact of FDG-PET in patients with suspicion of recurrent colorectal cancer. *Rev Esp Med Nucl.* 2004;23(5):313-323.
6. Al-Sugair A, Coleman RE. Applications of PET in lung cancer. *Semin Nucl Med.* 1998;28(4):303-319.
7. García Velloso MJ, Boán García JF, Villar Luque LM, Aramendía Beitia JM, López García G, Richter Echeverría JA. F-18-FDG positron emission tomography in the diagnosis of ovarian recurrence. Comparison with CT scan and CA 125. *Rev Esp Med Nucl.* 2003;22(4):217-223.