

TUMORES MESENQUIMALES DEL MÚSCULO LISO DE POTENCIAL MALIGNO INCIERTO A PROPÓSITO DE UN CASO

FRANCO CALDERARO DI R, SUNNAGELA ESCALONA B, JAIRO BASCETTA, JOAQUÍN CABRERA, CARMEN LÓPEZ, FRANCISCO MEDINA E.

SERVICIO ONCOLÓGICO HOSPITALARIO (IVSS), CARACAS, VENEZUELA

RESUMEN

Paciente femenina 51 años, con aumento de volumen a nivel abdominal, asociado a meno-metrorragia, desde diciembre 2012; estudios de extensión: hallazgos imaginológicos de útero que se extiende desde región pélvica hasta mesogastrio de 26 cm, imagen hipodensa de densidad hídrica en cavidad uterina 17,3 cm x 8,3 cm. Biopsia de endometrio: no concluyente, pero con presencia de epitelio neoplásico. En vista del tamaño tumoral, rápido crecimiento y condiciones de la paciente, se indica laparotomía ginecológica con corte congelado de acuerdo a hallazgos, evidenciándose útero aumentado de tamaño 41 cm x 33 cm, ovarios atróficos, sin evidencia de adenopatías, ni lesiones retroperitoneales. Biopsia definitiva: tumor mesenquimal, necrosis extensa, leiomiomas celulares, infiltrado inflamatorio a expensas de plasmocitos, parametrios libres de neoplasia, cuello uterino atrófico, metaplasia escamosa, no se observó endometrio, líquido peritoneal con células mesoteliales aisladas en grupos reactivos, concluyéndose: tumor mesenquimal del músculo liso de significado maligno incierto, inmunohistoquímica confirma diagnóstico.

PALABRAS CLAVE: Tumor, uterino, mesenquimales, músculo liso, potencial maligno incierto.

SUMMARY

Present a female patient of 51 years old, with increase in volume at the abdominal level, associated with meno-metrorrhagia, since December 2012; the extension studies: imaginologic findings of uterus which stretches from pelvic region to mesogastrio of 26 cm, uterine cavity water density hypo dense image 17.3 cm x 8.3 cm endometrial biopsy: Inconclusive, but with presence of neoplastic epithelium. In view of the tumor size, the rapid growth and condition of the patient, shown gynecology laparotomy with frozen cut according to findings, demonstrating uterus increased in size 41 cm x 33 cm, atrophic ovaries, no evidence of adenopathy's, injury or retroperitoneal. Biopsy definitive: tumor mesenchymal, extensive necrosis, cell leiomiomas, inflammatory infiltrate at the expense of plasma cells, free of neoplasia, atrophic cervix, squamous metaplasia parametrios, was observed endometrium, peritoneal fluid with isolated mesothelial cells in reactive groups, concluding: Smooth muscle of uncertain significance malignant mesenchymal tumor, immunohistochemistry confirms diagnosis

KEY WORDS: Tumor, uterine, mesenchymal, smooth muscle, uncertain malignant potential.

Recibido: 11/11/2015 Revisado:23/01/2016

Aceptado para publicación:18/03/2016

Correspondencia: Dr. Franco Calderaro Di Ruggiero.
Servicio Oncológico Hospitalario IVSS. Urb. Los

Castaños, Calle Alejandro Calvo Lairer, Planta Baja,
El Cementerio, Caracas, Venezuela. Tel: 04142620056
E-mail: francocalderarod@hotmail.com

INTRODUCCIÓN

Los tumores de músculo liso cuyo diagnóstico no aporta datos que permita clasificarlos como benignos o malignos, son denominados tumores de músculo liso de potencial maligno incierto (STUMP). Este término se utiliza si existe incertidumbre con respecto al tipo de necrosis (hialina o coagulativa), el subtipo de diferenciación del músculo liso (estándar, epitelioides o mixoides), el grado de atipia citológica y el índice mitótico⁽¹⁾, forman parte de las tumoraciones mesenquimales del músculo liso uterino que comprenden además, a los leiomiomas y sus subtipos, y los leiomiomasarcomas⁽²⁾. Cada una de estas con características histológicas que los definen, siendo los STUMP un reto diagnóstico por su escasa frecuencia o por no ser diagnosticados correctamente. Una forma de definirlos es por exclusión. En el más amplio sistema de clasificación utilizado para tumores del músculo liso uterino propuestas por Bell y col.,⁽³⁾ los leiomiomasarcomas convencionales, se definen como los tumores con al menos dos de las tres características siguientes: atipia citológica difusa, necrosis de células tumorales, y ≥ 10 mitosis en 10 campos de alto poder. En contraste, los leiomiomas se definen como los tumores con una apariencia sosa, sin necrosis de las células tumorales, y ≤ 4 mitosis por 10 de alto poder; sus variantes incluyen el leiomioma mitóticamente activo que tiene entre 5 y 19 mitosis por 10 campos de alto poder, y el leiomioma atípico, que tiene atipia citológica pero sin necrosis de las células del tumor, y < 10 mitosis en 10 campos de alto poder. Los tumores que no cumplan con estas definiciones, se clasifican como STUMP. Se reporta un caso que cumple con esta definición, corroborado a través de la inmunohistoquímica.

CASO CLÍNICO

Paciente femenina de 52 años, quien presenta aumento de volumen abdominal y sangrado genital en forma irregular desde diciembre de 2012. Es valorada negando antecedentes oncológicos familiares, refiriendo asma en la infancia y hábitos tabáquicos de 20 cigarrillos diarios desde los treinta años. Menarquía 13 años, ciclos 5/30 días, 5 gestas, 4 paras, 1 cesárea y esterilización quirúrgica. Fecha de última menstruación en diciembre de 2012. La evaluación del examen físico reporta como pertinente, abdomen aumentado de volumen, tumor indurado supra umbilical, no doloroso, genitales externos de aspecto y configuración normal. Vulvo-vaginoscopia sin alteraciones. Cuello anterior corto labio posterior, con lesión violácea que impresiona vascularizada. Colposcopia insatisfactoria. Vagina normotérmica normo-elástica, con aumento de volumen en fondo de saco. Cuello plano anterior aumentado de tamaño. Anexos no palpables. Tacto rectal esfínter tónico, tumor que hace cuerpo con pared anterior de recto a 5 cm del margen anal, parametrios laxos. En vista de hallazgos se toma biopsia de endometrio que describe la presencia de minúsculos fragmentos de epitelio neoplásico desprovisto de glándulas y estroma. Se indican estudios de extensión incluyendo tomografía abdomino-pélvica (Figura 1), donde se evidencia útero, que se extiende desde la región pélvica hasta mesogastrio que mide 26,3 cm x 12,1 cm, se observa imagen hipodensa de densidad hídrica en cavidad uterina, bordes bien definidos e irregulares que mide 17,3 cm x 8,3 cm. Leve dilatación de pelvis renal y uréter proximal derecho. Hígado normal. No se observaron adenopatías pericava, per-aórticas ni inguinales. Es llevada a mesa operatoria el 25 de abril de 2013, donde se realiza laparotomía ginecológica supra e infra-umbilical con histerectomía más anexectomía bilateral (Figura 2), evidenciando útero que mide

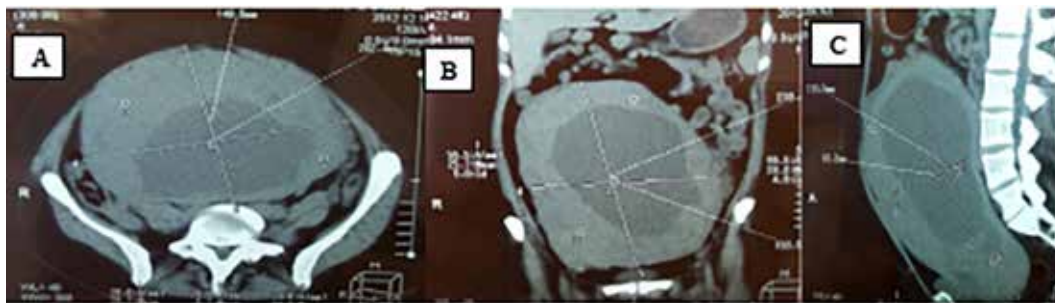


Figura 1. TAC abdomen y pelvis. A. Corte axial. B. Corte coronal. C. Corte sagital.

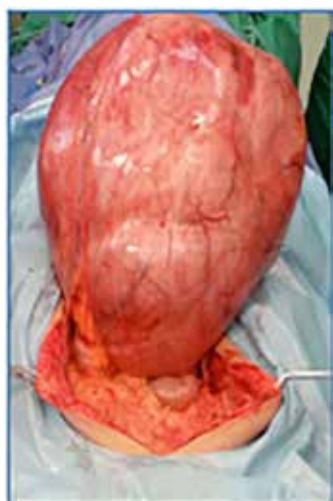

Figura 2. Útero con lesión.

41 cm x 33 cm x 17 cm, la superficie externa es lisa, de consistencia renitente, al corte hay salida de abundante líquido de color verde manzana. Anexos atróficos, sin evidencia de adenopatías, ni lesiones retroperitoneales. La biopsia definitiva (Figura 3) reportó: tumor mesenquimal, dos mitosis en veinte cortes, en 20 campos de alto poder, necrosis extensa, leiomiomas celulares, infiltrado inflamatorio a expensas de plasmocitos, parametrios libres de neoplasia, cuello uterino atrófico con metaplasia escamosa, no se observó endometrio, y líquido peritoneal con células mesoteliales aisladas y en grupos reactivos, concluyéndose como: tumor mesenquimal del músculo liso, y se solicitó inmunohistoquímica

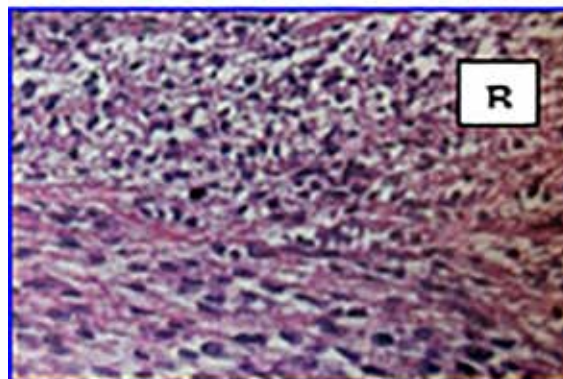
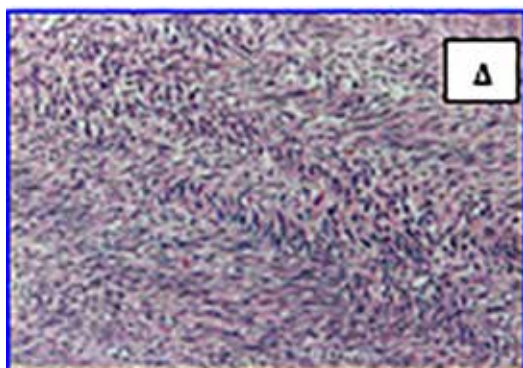


Figura 3. Cortes histológicos. A. Células fusiformes con patrón ondulado y verticilado. Hematoxilina y eosina 10x. B. Otro campo donde se observa atipia celular leve sin mitosis.

(Figura 4), que reporta positividad para calponina positiva difusa y KI 67 en 10 % de las células, por lo que se concluye como tumor mesenquimal

del músculo liso de potencial maligno incierto (STUMP). Se indica seguimiento trimestral con evolución satisfactoria.

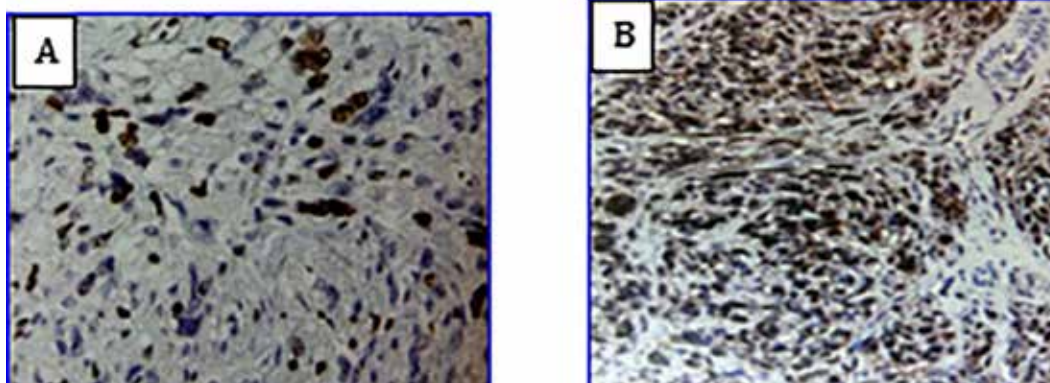


Figura 4. Inmunohistoquímica. A. Inmunohistoquímica con calponina: positiva difusa. B. Inmunohistoquímica: ki-67: positiva en 10 % de las células.

DISCUSIÓN

Los tumores del músculo liso del útero, constituyen una entidad de difícil diagnóstico por sus características particulares, abarcan un amplio grupo de lesiones, que van desde benignas hasta malignas y agresivas⁽⁴⁾. La manifestación más común en estas pacientes, es la presencia de una masa abdominal irregular, convirtiéndose en un reto para el médico tratante, el diagnóstico preoperatorio diferencial de todos los tumores del músculo liso; incluso, la distinción histológica entre los tumores del músculo liso benignos y malignos es difícil⁽⁵⁾.

El pronóstico y el tratamiento, no es uniforme. Más aún, con un diagnóstico histopatológico de STUMP, debido al curso impreciso de esta patología, el tratamiento puede generar conflictos. Generalmente en el preoperatorio por la clínica y la frecuencia, se diagnostican como leiomiomas

uterinos, pudiendo no asegurar la ausencia de enfermedad residual, o el establecimiento de toda la extensión de la propagación de la enfermedad. Incluso, la toma de decisiones sobre la radicalidad del tratamiento quirúrgico, sospechando el diagnóstico preoperatoriamente, se complica por la falta de datos consistentes para apoyar un enfoque conservador o agresivo. Asimismo, el desconocimiento del curso clínico probable, solo permite recomendar el seguimiento estrecho para diagnosticar recaídas⁽⁵⁾.

La evidencia con respecto al diagnóstico, historia natural, curso clínico y el manejo óptimo, sigue siendo escasa y controvertida. Los pacientes con tumores de potencial maligno incierto, tienen variados cursos clínicos. En una serie, el 27 % de las pacientes con STUMP tuvo recurrencias de las cuales el 75 % (3 de los 4 que tenían recurrencias) lograron una supervivencia a largo plazo; solo 1 caso siguió

un curso agresivo y falleció por la enfermedad a pesar de la histología reportada⁽⁶⁾. Otros informes de casos y series, resaltan la posibilidad de que a pesar de la naturaleza incierta, pueden tener actividad metastásica, recaen o pueden sufrir una transformación maligna a leiomiomas. La mayoría tiene un curso favorable^(7,8). Guntupalli y col., en su serie de 41 pacientes con STUMP, no informaron de diferencias en los resultados a largo plazo, entre las pacientes que tenían la miomectomía vs., histerectomía completa. Esta conclusión parece ser consistente con los hallazgos de otras pequeñas series donde el abordaje quirúrgico (laparoscopia, histeroscopia/laparoscopia), y la modalidad de tratamiento quirúrgico (miomectomía, resección, resectoscopia o histerectomía), no parecen afectar los resultados a largo plazo, que fueron notificados generalmente por ser favorables⁽⁸⁾.

La definición de STUMP incluye la presencia de una neoplasia de músculo liso mínimamente atípica, con un bajo índice mitótico, pero con la incertidumbre sobre el tipo histológico la combinación de la diferenciación del músculo liso estándar, pero con marcada atipia severa difusa, de bajo índice mitótico y la incertidumbre acerca de si la necrosis de las células tumorales de coagulación está presente, y por último, la presencia de núcleos de moderada a severa atipia, además índice mitótico incierto, debido a las posibles figuras de mitosis pueden degenerar (Cuadro 1).

En vista de su escasa frecuencia, solo series pequeñas han investigado el uso de perfiles de marcadores inmunohistoquímicos, para ayudar en la clasificación de tumores de músculo liso. Una diferencia significativa en la intensidad de la tinción para Ki-67 entre el leiomioma y el STUMP, ha sido descrita. Otros investigadores han sugerido que los STUMP que expresan p16 y p53, pueden tener una mayor propensión a recurrir⁽⁹⁾.

En nuestro servicio, en base a la evidencia, se

ha adicionado el uso de la inmunohistoquímica, como herramienta de apoyo diagnóstico, y se ha mantenido un enfoque conservador con seguimiento estricto en las pacientes diagnosticadas con esta entidad.

Cuadro 1

Tumores del músculo liso de potencial maligno incierto (STUMP).

Criterios anatomopatológicos

- Necrosis de las células tumorales en un leiomioma típico.
- Necrosis de tipo incierto con ≥ 10 MF/10 HPF, o marcada atipia difusa. Marcada difusa o atipia focal con recuentos límite mitótico.
- Necrosis de difícil clasificación.

REFERENCIAS

1. Longacre TA, Atkins KA, Kempson RL, Hendrickson MR. The uterine corpus. En: Mills S, editor. Stenberg's diagnostic surgical pathology. Filadelfia: Lippincott Williams & Wilkins; 2009.
2. Guzmán MV, García P, Aranza F, Martínez-Gómez A, Diez-Corral, Zapicoa A. Tumores mesenquimales de músculo liso de potencial maligno incierto (STUMP): Revisión de un caso clínico. Clin Invest Gin Obst. 2013;40(1):33-36.
3. Bell SW, Kempson RL, Hendrickson MR. Problematic uterine smooth muscle neoplasms. A clinic-pathologic study of 213 cases. Am J Surg Pathol. 1994;18:535-538.
4. Hendrickson MR, Kempson RL, editores. Smooth muscle neoplasms. Surgical pathology of the uterus. Filadelfia: WB Saunders; 1980.
5. Ng JS, Han A, Chew SH, Low J. A clinic-pathologic study of uterine smooth muscle tumors of uncertain malignant potential (STUMP). Ann Acad Med Singapore. 2010;39(8):625-628.

6. Peters WA 3rd, Howard DR, Andersen WA, Figge DC. Uterine smooth-muscle tumors of uncertain malignant potential. *Obstet Gynecol.* 1994;83(6):1015-1020.
7. Shapiro A, Ferenczy A, Turcotte R, Bruchim I, Gotlieb WH. Uterine smooth-muscle tumor of uncertain malignant potential metastasizing to the humerus as a high-grade leiomyosarcoma. *Gynecol Oncol.* 2004;94:818-820.
8. Guntupalli SR, Ramirez PT, Anderson ML, Milam MR, Bodurka DC, Malpica A. Uterine smooth muscle tumor of uncertain malignant potential: A retrospective analysis. *Gynecol Oncol.* 2009;(11383):324-326.
9. Bodner-Adler B, Bodner K, Czerwenka K, Kimberger O, Leodolter S, Mayerhofer K. Expression of p16 protein in patients with uterine smooth muscle tumors: An immunohistochemically analysis. *Gynecol Oncol.* 2005;96(1):62-66.