

# USO DEL BISTURÍ ARMÓNICO EN LA CIRUGÍA TIROIDEA

ALIRIO MIJARES BRIÑEZ, CARMEN MARÍA SUÁREZ, CARLOS ALBERTO PÉREZ, CARLOS PACHECO SOLER, ESTEBAN AGUDO

SERVICIO DE CABEZA Y CUELLO, HOSPITAL ONCOLÓGICO PADRE MACHADO, CARACAS, VENEZUELA.  
MENCIÓN HONORÍFICA PREMIO DR. ALEJANDRO CALVO LAIRET

## RESUMEN

El propósito de este estudio es investigar la utilidad del uso del bisturí armónico en el tratamiento de la patología tiroidea. Aunado a los avances existentes en los estudios imaginológicos, sobre todo el ultrasonido, ultrasonido Doppler y, la instauración de la punción aspiración con aguja fina en los pacientes con nódulos tiroideos, el bisturí armónico permite no sólo ahorrar tiempo quirúrgico, sino que disminuye significativamente la posibilidad de complicaciones. El uso de este equipo ha evolucionado a la par del desarrollo de la cirugía laparoscópica, que ha permitido el uso de técnicas novedosas el desarrollo de la cirugía mínimamente invasiva. La tiroidectomía efectuada con bisturí armónico es un procedimiento factible, con escasas complicaciones y que permite principalmente ahorrar tiempo quirúrgico, lo cual redundará en los costos finales de la cirugía.

**PALABRAS CLAVE:** Tiroides, cirugía, bisturí armónico, cabeza y cuello.

## SUMMARY

The purpose of this study is to investigate the utility of the use of the harmonic scalpel in the treatment of the thyroid pathology. Joined to the existent advances in the imaginologic studies, ultrasound and Doppler and setting-up of the fine-needle aspiration in patients with thyroid nodules, the harmonic scalpel only allows not to save surgical time, but rather it diminishes the possibility of complications significantly. The use of this scalpel has evolved at same time of the development of the laparoscopic surgery, which has allowed the use of technical novel the development of the minimally invasive thyroidectomy. The thyroidectomy made with harmonic scalpel is a feasible procedure, with low complications and that allows mainly saving surgical time, that which will redound in the final costs of the surgery.

**KEY WORDS:** Thyroid, surgery, harmonic scalpel, head and neck.

## INTRODUCCIÓN

**L**os más recientes avances tecnológicos, en el tratamiento de las enfermedades tiroideas, han permitido un impacto importante en

el manejo de estas lesiones. Al igual como la punción con aguja fina, como un método mínimamente invasivo para diagnóstico de neoplasias tiroideas, el ultrasonido como estudio imaginológico fundamental para el estudio de lesiones tiroideas y la combinación de ambos, permiten no sólo la punción de lesiones no palpables ecoguiadas, aumentando la especificidad diagnóstica, sino que nos permite inyecciones terapéuticas percutáneas de etanol, las cuales son propuestas como una alternativa

---

Recibido: 28/06/2006      Revisado: 10/07/2006

Aprobado para Publicación: 08/08/2006

---

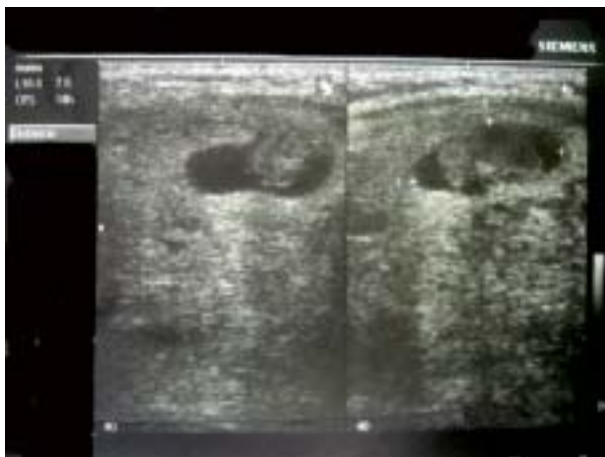Correspondencia: Dr. Alirio Mijares Briñez  
Servicio de Cabeza y Cuello, Hospital Oncológico  
Padre Machado, Calle Alejandro Calvo Lairet, Los  
Rosales, Caracas, Venezuela  
E-Mail: aliriomijaresb@cantv.net

---

quirúrgica mínimamente invasiva a aquellos pacientes que presentan lesiones quísticas y tumores funcionantes autónomas de la glándula tiroidea<sup>(1,2)</sup> (Figura 1).

Innovaciones tecnológicas han contribuido al desarrollo de la cirugía tiroidea en los últimos años. Los estudios moleculares en la investigación del RET protooncogen permite reconocer la mitad de los adenomas tiroideos, la identificación entre un 40 % a 80 % de los carcinomas papilares de tiroides por medio de factores neurotóxicos y factor de desarrollo nervioso ambos con actividad tirosin-kinasa. Igualmente adelantos moleculares, aunque no comerciales aún; permiten hacer diagnóstico por medio de transcriptasa reversa por reacción de cadena polimerasa en la punción con aguja fina, el procesamiento de esta última por métodos de biología molecular y ultrasonidos de alta resolución con Doppler que permiten llegar a un diagnóstico más certero<sup>(3,4)</sup>.

Lo mismo sucede a nivel quirúrgico, en el momento que se planifica para la resección de nódulos tumorales o sospechosos, lo cual, la lobectomía e istmectomía es la biopsia mínima como procedimiento estándar. La tiroidectomía es una de las operaciones más comunes



**Figura 1.** Carcinoma papilar en nódulo quístico tiroideo.

realizadas a nivel mundial. La cirugía convencional consiste en abordar la glándula mediante una incisión cervical transversa usualmente buscando resultados cosméticos favorables con la cicatriz producida por el procedimiento. Sin embargo, procedimientos endoscópicos han sido descritos en pacientes que presentan nódulos menores a 3 cm, con resultados cosméticos favorables, retorno rápido a sus actividades habituales, pero sin diferencia significativa con respecto al dolor posoperatorio<sup>(5)</sup>.

Dentro de las novedades en el tratamiento quirúrgico se encuentra el uso del bisturí armónico. La coagulación ultrasónica de alta frecuencia es una herramienta quirúrgica usada en cirugía desde el año 1991, que permite corte y coagulación en forma simultánea que es sumamente adaptable para la cirugía laparoscópica. El bisturí armónico es un tipo de bisturí ultrasónico para tejidos blandos, que corta y coagula con un mínimo daño mediante una hoja vibrante que oscila a una frecuencia de 55,5 kHz. La temperatura alcanzada no supera nunca los 100° C mientras que el electrocauterio o el láser alcanzan temperaturas de 150° C a 400° C. Importantes estudios comparativos con el resto de las técnicas en su uso en cabeza y cuello, en el caso de amigdalectomía han demostrado que esta técnica reduce la hemorragia intraoperatoria y las eventuales hemorragias posoperatorias. La intensa fuerza vibracional produce un efecto que vaporiza el agua intracelular y rompe paredes celulares produciendo un efecto en el tejido similar al logrado por el láser de dióxido de carbono. Así, la diseminación térmica es similar de 0,05 mm aproximadamente comparado con los 0,35 mm que se extiende la necrosis del bisturí monopolar<sup>(7)</sup>.

La coagulación primaria del tejido se logra mediante la desnaturalización de proteínas rompiendo los enlaces de hidrógeno debido a energía vibracional transferida al tejido con la

energía ultrasónica. Como no hay exceso de calor, el tejido no hierve o se carboniza, simplemente se blanquea y coagula<sup>(8)</sup>.

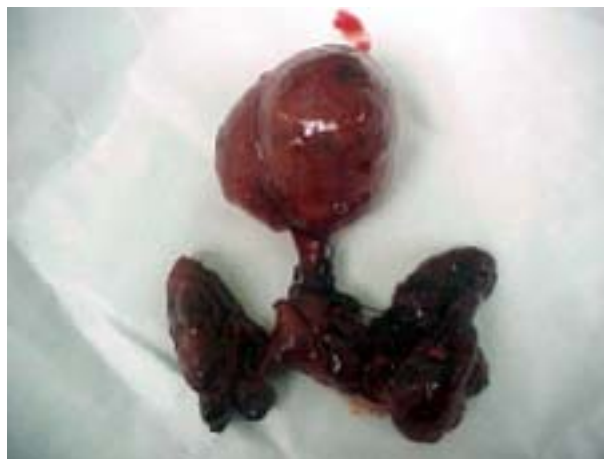Utilizado en cientos de colecistectomías en los pedículos vasculares, histerectomía por laparoscopia, publicada por primera vez por Ferland en 1995, miomectomías, adherensiolisis, cirugía ovárica, gástrica, colónica pancreática y esplénica, en fin, en innumerables procedimientos, tanto laparoscópicos como en la laparotomía convencional<sup>(7)</sup>. En otros procedimientos, como en cirugía de miembros, específicamente en el síndrome varicoso de miembros inferiores, Lanes y col., en el Hospital Universitario de Caracas, han promocionado su uso el uso de esta técnica<sup>(7,10)</sup>.

A nivel nacional está publicado en la Gaceta Médica de Caracas, por Navarrete y col., el uso del bisturí en cirugía mínimamente invasiva de tiroides en perros para desarrollar destrezas, habilidades e innovaciones quirúrgicas con miras a crear un modelo experimental, concluyendo que es factible y seguro este tipo de procedimientos<sup>(11)</sup>.

En cirugía de cabeza y cuello, se ha usado en cirugía auditiva, tonsilar, pólipos nasales, biopsias laríngeas, cirugías endoscópicas de senos paranasales, timpanoplastias, y por último en la cirugía tiroidea, del cual trata el presente estudio.

## MÉTODOS

Cincuenta pacientes fueron incluidos en el presente estudio, realizado en el Hospital Oncológico Padre Machado y en el Instituto Médico La Floresta, en Caracas, entre febrero de 2004 y enero de 2006; donde se tomaron como criterios de inclusión, pacientes con indicación de cirugía tiroidea, ya sea por nódulos sospechosos o con diagnóstico de cáncer de tiroides, bocio multinodular, mayores de 18 años (Figura 2). Los criterios de exclusión



**Figura 2.** Bocio multinodular. Nódulo en la pirámide.

incluyeron a pacientes con cirugía previa tiroidea, cirugías anteriores en región central de cuello, discrasias sanguíneas, enfermedades con compromiso inmunológico o síndrome de inmunodeficiencia adquirida. Todos los enfermos se encuentran en una escala de Karmnosky promedio de 98 %.

Se trata de un estudio descriptivo prospectivo, donde los pacientes fueron aleatorizados en dos grupos diferentes. Pacientes del grupo A, fueron tratados mediante el uso tradicional de ligaduras con suturas tanto absorbibles como no absorbibles. Los pacientes del grupo B, se les realizó hemostasia con bisturí armónico de los pedículos tiroideos. El grupo A consta de 9 hombres y 16 mujeres con una edad media de 38,1 años (rango: entre 25 años a 67 años). El grupo B comprende 7 hombres y 18 mujeres, con una edad media de 37,9 años (rango: entre 22 años a 69 años). Se solicitó consentimiento informado, explicado las razones del estudio, por razones éticas.

En cada caso, se evaluó las complicaciones inmediatas sobre todo las complicaciones hemorrágicas. El seguimiento de estos pacientes se ha realizado durante tres meses en el

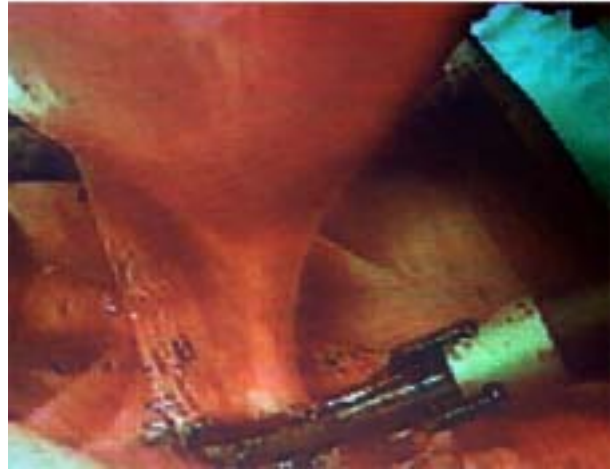
posoperatorio, mediante entrevistas telefónicas o de control sucesivo en la consulta. El estatus de la cicatriz fue evaluado, así como presencia del dolor, lesiones del nervio laríngeo recurrente y glándulas paratiroides.

### Técnica quirúrgica

A los pacientes del grupo A, a los que se realizó ligadura tradicional de los pedículos tiroideos, se realizó un total de 12 tiroidectomías totales y 13 lobectomías más istmectomía, mientras que los pacientes del grupo B, se les realizó 14 tiroidectomías totales y 11 lobectomías más istmectomía. Ambos grupos se sometieron a la realización de corte congelado.

En los pacientes del grupo B, es decir, donde fue usado el bisturí armónico; la técnica usada fue como sigue: una vez efectuada la incisión de Kocher, separando los colgajos miocutáneos y grupos musculares pretiroideos, se procede a identificar el pedículo tiroideo superior, luego se coloca pinza de mosquito en el mismo y se procede a usar el bisturí armónico para cortar. Luego de la ligadura del pedículo superior, esta maniobra produce como efecto inmediato, la separación de la glándula tiroidea de la línea media y presentarla al cirujano en forma de "libro abierto". Luego se procede a identificar de manera habitual tanto el nervio laríngeo recurrente, como las paratiroides, y se hace corte y cauterización de todos los vasos tiroideos restantes, en su mayoría proviniendo del pedículo inferior, usando el bisturí armónico y finalmente, con el mismo equipo; se procede a cortar y coagular la glándula tiroidea entre el lóbulo contralateral y el istmo, no colocando sutura alguna es este último (Figura 3A-3B).

Se verifica la hemostasia y se hace cierre por planos con sutura reabsorbible de la manera usual. No se coloca drenajes aspirativos ni de ningún tipo, (en ninguno de los 2 grupos) y se cierra la piel con sutura no absorbible en forma continua o intradérmica.



**Figuras 3A-3B.** Sección del pedículo tiroideo superior.

## RESULTADOS

En ambos grupos fue analizado el resultado cosmético de la cicatriz quirúrgica, complicaciones tanto inmediatas como las que se presentaron en el transcurso de tres meses y el dolor posoperatorio. En ambos grupos, los resultados cosméticos fueron calificados de buenos a excelentes en 92 % de los casos en el grupo A y 87 % en el grupo B, en el posoperatorio inmediato, siendo luego a los 3 meses de 86 % en el grupo A y 91 % en el grupo B no siendo la

diferencia estadísticamente significativa.

En cuanto a la evaluación de complicaciones posoperatorias, ningún paciente de ambos grupos presentó complicaciones hemorrágicas, ni inmediatas ni en forma tardía. Seis pacientes en el grupo A, es decir, donde no se usó bisturí armónico; presentaron discreto edema en la herida operatoria en forma inmediata, lo que representó un 24 %, mejorando con la colocación de hielo local y antiinflamatorios no esteroideos. En el grupo B, 1 paciente refirió esta sintomatología; representando un 4 % de los casos. Esta diferencia fue estadísticamente significativa ( $P > 0,05$ ). Un paciente del grupo A y otro del grupo B, presentaron discreta disfonía que mejoró en su totalidad en una semana. Se le realizó nasofaringolaringoscopia en los pacientes de ambos grupos, no evidenciando paresia o parálisis de las cuerdas vocales (6,7 %). Un paciente del grupo B presentó un seroma de 5 mL, el cual fue drenado, representando un 4 % del total, no siendo estadísticamente significativa la diferencia con respecto al grupo A.

## DISCUSIÓN

La energía ultrasónica mediante el uso del bisturí armónico puede cortar en forma hemostática. En la cirugía de cabeza y cuello, el bisturí armónico ofrece las ventajas de producir corte y coagulación con una afectación profunda a nivel tisular predecible, sin carbonización de los tejidos ni la producción de humo. Cuando se efectúa lobectomía más istmectomía tiroidea, no hay necesidad de colocar suturas en el lóbulo remanente para evitar complicaciones hemorrágicas, pues la hemostasia es absoluta. Lo más importante es conocer el tiempo de mantener la energía de coagulación del tejido, el cual lo dispone el mismo equipo. Si se precipita el cirujano en retirar o abrir la pinza antes del aviso del equipo, hay posibilidad que no se halla producido una

hemostasia adecuada. Se coloca una sutura de absorción retardada en el pedículo superior antes de cortar con el bisturí armónico, porque en un trabajo anterior efectuado por estos autores, verificamos en aquella oportunidad que no es suficiente el uso del bisturí armónico para la ligadura de la misma, debido a que cuando se usaba en ese estudio el bisturí armónico y no se colocaba ligadura en el pedículo superior, la presión que tiene este vaso arterial es mayor que los vasos tiroideos inferiores, conduciendo a hemorragia discreta y progresiva durante el curso del acto quirúrgico que ameritaba siempre la colocación de suturas a ese nivel. Es por eso que cuando se diseña este estudio, se incluye la ligadura del mismo.

El uso del bisturí armónico implicó disminución del tiempo operatorio promedio en 15 minutos en comparación al procedimiento estándar. El ahorro del tiempo operatorio implica disminución de los costos en la sala quirúrgica porque se simplifica el procedimiento permitiendo su realización en forma más rápida. Se puede argumentar, que este ahorro de tiempo no es significativo, pero cuando se realiza una lobectomía tiroidea, cuyo rango de acuerdo a la experiencia del cirujano y adherencias que presente el tiroides, se encuentra entre 40 y 90 minutos en promedio, estamos hablando en algunos casos de casi un 40 % del tiempo operatorio, lo cual redundará, sobre todo en la medicina privada, en el costo del procedimiento. El edema significativo en el grupo A, sugiere que a mayor manipulación quirúrgica aumenta el edema.

Otro dato importante, que pudimos demostrar en este estudio, es que en un campo operatorio con una adecuada hemostasia, no amerita la colocación de ningún tipo de drenaje, sobre todo de tipo aspirativo. No se colocó en ninguno de los dos grupos. No estamos contrarios a su uso, porque como sabemos, no produce ningún tipo de morbilidad en hacerlo, pero sí incrementa los costos en forma significativa. Se

propone la realización de estudios prospectivos para determinar si modifica o no prevenir las complicaciones que se presentan cuando ocurren hematomas en el posoperatorio.

Nosotros concluimos que el uso del bisturí armónico proporciona mayor comodidad al cirujano, disminuye el tiempo quirúrgico, no

produce complicaciones operatorias hemorrágicas por su uso, no altera los resultados del patólogo en el momento de hacer la evaluación de la glándula con corte congelado y se puede usar con amplio rango de seguridad en pacientes con neoplasias benignas o malignas de la glándula tiroidea.

---



---

## REFERENCIAS

1. Becker D, Bair HJ, Becker W, Gunter E, Lohner W, Lerch S, et al. Thyroid autonomy with color-coded image-directed Doppler sonography: Internal hypervascularization for the recognition of autonomous adenomas. *J Clin Ultrasound*. 1997;25(2):63-69.
2. Monzani F, Goletti O, Caraccio N, Del Guerra P, Ferdeghini M, Pucci E, et al. Percutaneous ethanol injection treatment of autonomous thyroid adenoma: Hormonal and clinical evaluation. *Clin Endocrinol (Oxf)*. 1992;36(5):491-497.
3. Parma J, Duprez L, Van Sande J, Hermans J, Rocmans P, Van Vliet G, et al. Diversity and prevalence of somatic mutations in the thyrotropin receptor and Gs alpha genes as a cause of toxic thyroid adenomas. *J Clin Endocrinol Metab*. 1997;82(8):2695-2701.
4. Carmeci C, Jeffrey RB, McDougall IR, Nowels KW, Weigel RJ. Ultrasound-guided fine-needle aspiration biopsy of thyroid masses. *Thyroid*. 1998;8(4):283-289.
5. Gagner M, Inabnet WB 3rd. Endoscopic thyroidectomy for solitary thyroid nodules. *Thyroid*. 2001;11(2):161-163.
6. Miccoli P, Berti P, Bendinelli C, Conte M, Fasolini F, Martino E. Minimally invasive video-assisted surgery of the thyroid: A preliminary report. *Langenbecks Arch Surg*. 2000;385(4):261-264.
7. McAnena OJ, Wilson PD. Diathermy in laparoscopic surgery. *Br J Surg*. 1993;80(9):1094-1096.
8. Amaral JF. Cause and prevention of electrosurgical injuries in laparoscopy. *J Am Coll Surg*. 1995;180(6):763-765.
9. Lanes J, Fermin D, Sanchez S, Sanchez R, Sanchez R, Navarrete S. Venas perforantes incompetentes. Tratamiento endoscópico con bisturí armónico. *Angiología*. 2003;55(6):520-525.
10. Navarrete S, Malavé H, Aponte M, Sánchez Rivero F, Vassallo M, Coronel P. Cirugía endoscópica mínimamente invasiva de la glándula tiroidea en perros. *Gac Méd Caracas*. 2004;112(4):311-318.