

ESTUDIO COMPARATIVO ENTRE RADIOLOCALIZACIÓN CON AGUJA ARPÓN Y USO DE SEMILLAS RADIOACTIVAS DE YODO¹²⁵ EN LESIONES SUBCLÍNICAS DE MAMA

VÍCTOR ZÉNZOLA¹, FERNANDO HIDALGO¹, RICARDO PAREDES¹, LUIS BETANCOURT¹, DENISE MATTAR¹, ALLAN ANDRADE¹, GABRIEL ROMERO¹, JORGE CASTILLO¹, ITZA CONTRERAS², IVONNE RIVAS³

¹SERVICIO DE PATOLOGÍA MAMARIA, ²SERVICIO DE RADIOLOGÍA, ³SERVICIO DE RADIOTERAPIA, INSTITUTO DE ONCOLÓGIA LUIS RAZETTI, CARACAS, VENEZUELA
PREMIO DR. VÍCTOR BRITO

RESUMEN

OBJETIVOS: El objetivo es determinar si el uso de semilla radioactiva de Yodo¹²⁵ (ROLL) es tan efectivo como el empleo de la aguja arpón (AA) en la localización de lesiones subclínicas de mama. **MÉTODOS:** Se incluyeron todas las pacientes que ingresaron al Instituto de Oncología Luis Razetti con lesiones subclínicas sospechosas para cáncer de mama, desde enero de 2000 hasta julio de 2004. Un grupo (70 pacientes), fue sometido a radiolocalización con aguja arpón y el otro (42 pacientes) a localización con semillas de Yodo¹²⁵. **RESULTADOS:** Se logró la localización y resección de las lesiones subclínicas en un 100 % para ambas técnicas. Las microcalcificaciones fueron las lesiones más frecuentes para ambos grupos (ROLL 57,1 % ARPON 64,3 %) La media del volumen de la pieza operatoria fue de 53,37 mL para el grupo de ROLL y 61,71 mL para el grupo del aguja arpón. El diagnóstico histológico de malignidad fue de 22,9 % para el grupo de ROLL y de 23,8 % para el grupo de aguja arpón. Los márgenes de resección de los casos con diagnóstico histológico de malignidad estuvieron comprometidos en el 60 % para el grupo de aguja arpón y sólo el 37,5 % para el del ROLL. **CONCLUSIONES:** El método de ROLL tiene la ventaja de reducir la incidencia de márgenes comprometidos en la pieza operatoria, con lo que se perfila como el procedimiento ideal para el diagnóstico y tratamiento de lesiones incipientes de cáncer de mama.

PALABRAS CLAVE: Cáncer, mama, diagnóstico, lesiones subclínicas, ROLL, aguja arpón.

SUMMARY

INTRODUCTION: The objective is to determine if the use of radioactive Iodine seed 125 (ROLL) is as effective as the use of the needle harpoon in the location of sub-clinical injuries of breast. **METHODS:** All patients who entered the Institute of Oncology Luis Razetti with suspicious subclinical injuries for breast cancer, from January of 2000 to 2004 July, were included. A group (70 patients), was under radio localized with ion harpoon needle and the other (42 patients) to location with Iodine 125 seeds. **RESULTS:** It was obtained the location and resection of the subclinical injuries in a 100% of the cases, for both techniques. The microcalcifications were the most frequent injuries for both groups (ROLL 57.1 % HARPOON 64.3 %) the average of the volume of the operating piece was of 53.37 mililiter for the ROLL group and 61.71 mililiter for the needle harpoon group. The malignant histological diagnosis was of 22.9 % for the group of ROLL and 23.8 % for the needle harpoon group. The resection margins of the cases with malignant histological diagnosis were it jeopardize in 60 % for the needle harpoon group and 37.5 % for the one of ROLL. **CONCLUSIONS:** The ROLL method has the advantage to reduce the incidence of jeopardize margins in the surgical specimen, with which it is outlined as the ideal procedure for the diagnosis and treatment of early lesions of breast cancer.

KEY WORDS: Breast, cancer, subclinical breast lesion, diagnosis, wire localization, ROLL.

Recibido: 15/07/2005 Revisado: 30/09/2005
Aprobado para Publicación: 02/02/2006
Correspondencia: Dr Víctor ZéNZola

Servicio de Ginecología Oncológica, Instituto
Oncológico Luis Razetti,
Calle Real de Cotiza, San José, Caracas, Venezuela.
E-mail: vitozenzola@hotmail.com

INTRODUCCIÓN

En Venezuela, el cáncer de mama representa la segunda causa de muerte por neoplasia maligna⁽¹⁾. El 35 % de los casos son diagnosticados como enfermedad localmente avanzada, lo que se traduce en un índice elevado de recaída local y metástasis a distancia durante alguna fase de la evolución de la enfermedad⁽²⁾. A partir de 1993 la Sociedad Anticancerosa de Venezuela implementó un programa de pesquisa indicando examen físico anual y mamografía cada 2 años a las mujeres entre 40 y 49 años, así como examen físico y mamografía anual a las mujeres de 50 años y más⁽³⁾. La meta fijada fue detectar lesiones en etapas iniciales y por tanto susceptibles de tratamiento más oportuno y conservador. En estos casos, muchas de las lesiones detectadas por mamografía, no son palpables al examen físico (lesiones sub-clínicas), y si la imagen radiológica es sospechosa en menor o mayor grado para malignidad, estará indicado algún tipo de procedimiento diagnóstico con obtención de tejido para estudio histológico⁽⁴⁾.

La mamografía en 2 proyecciones (céfalo caudal y oblicua medio lateral), es utilizada como el principal método de valoración imaginológica en pesquisa de cáncer de mama por su efectividad y bajo costo⁽⁵⁾. La actual clasificación radiológica para lesiones de mama palpables o no, denominada BI-RADS (*Breast Imaging Report and Data System*) establece categorías de las cuales la 4 y 5 indican características radiológicas sospechosas (BI-RADS 4) o altamente sugestivas de malignidad (BI-RADS 5), y por tanto, la necesidad de obtener diagnóstico histológico⁽⁶⁾. Las lesiones mamográficas no palpables que reúnen las características anteriores son principalmente acúmulos de microcalcificaciones, lesiones nodulares, distorsiones del parénquima mamario o una combinación de las tres⁽⁷⁾.

Los métodos empleados con más frecuencia en la actualidad para localizar lesiones subclínicas sospechosas de cáncer de mama, a fin de establecer un diagnóstico histológico son:

1. Biopsia mamaria percutánea guiada por estereotaxia: se obtienen imágenes mamográficas tridimensionales de la lesión gracias a la ayuda de un computador, procediéndose a tomar biopsia (incisional) con aguja gruesa (*core biopsy needle*) dirigida por la unidad hacia el sitio específico de interés⁽⁸⁾.
2. Biopsia mamaria percutánea guiada por ultrasonido: se utiliza en las lesiones ecosonográficamente detectables. Se puede dirigir una aguja fina o gruesa (*core biopsy needle*) directamente hacia la lesión en estudio en tiempo real y proceder a tomar biopsia incisional. En otra variante de este método, el radiólogo guiado por la imagen ultrasónica dirige una aguja arpón (Kopans, Homer) hacia el sitio de la lesión y posteriormente en quirófano el cirujano procede a mastectomía parcial (biopsia escisional) orientado por el arpón, para luego enviar la muestra a estudio histopatológico.
3. Biopsia radiolocalizada a través de guías con arpones: similar a la técnica anterior pero en este caso la lesión es localizada a través de guía radiológica⁽⁹⁾. Uno de los últimos métodos desarrollados es la implantación de material radioactivo (radioisótopos de tecnecio 99 o semillas radioactivas) a través de guía fluoroscópica, o radiológica, en el sitio de la lesión y posteriormente guiados por gammacámara manual el cirujano extirpa el tejido mamario con la lesión (mastectomía parcial, biopsia escisional) y la somete a estudio histopatológico. El método es denominado ROLL por sus siglas en inglés (*Radioguide Occult Lesion Localization*)⁽¹⁰⁾.

La finalidad del trabajo es determinar si el uso de semillas de yodo¹²⁵ (ROLL) es tan efectivo como el empleo de la aguja-arpón para la localización de lesiones subclínicas sospechosas para cáncer de mama en pacientes

del Instituto de Oncología Luis Razetti de Caracas.

MÉTODOS

Se incluyeron en forma consecutiva, todas las pacientes que ingresaron al Servicio de Patología Mamaria del Instituto de Oncología Luis Razetti entre enero de 2000 y julio de 2004, con lesiones subclínicas de mama consideradas como de sospecha para neoplasia maligna, detectadas por mamografía en dos proyecciones, oblicua mediolateral y céfalo-caudal, con o sin compresión y magnificación. A todas las pacientes se les realizó examen físico y estudios preoperatorios de rutina. Sólo se excluyeron a las pacientes con contraindicación para cirugía. Un grupo fue sometido a radiolocalización con aguja-arpón y otro a localización con semillas de yodo ¹²⁵. En el grupo de pacientes que se realizó la localización con aguja-arpón fue realizado el procedimiento el mismo día de la operación. Bajo orientación mamográfica, fue colocada una aguja de localización en la lesión subclínica de mama, introduciendo a través de ella la aguja-arpón. Una vez colocada la aguja-arpón, se retira la

aguja de localización y se realizan de nuevo estudios mamográficos para comprobar su correcta colocación (Figura 1). Luego la paciente es intervenida quirúrgicamente realizándose la resección de la lesión subclínica guiada mediante la aguja-arpón (biopsia escisional). Una vez concluida la resección fue llevada la pieza operatoria a estudios radiológicos para confirmar la exéresis de la lesión subclínica con la aguja-arpón y finalmente es enviada al departamento de anatomía patológica para su estudio. En el grupo de pacientes que se realizó la localización con semilla de yodo ¹²⁵ (ROLL), la inserción se practica antes del día de la intervención quirúrgica. Bajo orientación mamográfica, se coloca una semilla de yodo ¹²⁵ utilizándose una aguja de inserción de semillas. Una vez retirada la aguja de inserción de semillas, se realizan 2 proyecciones mamográficas (lateral y céfalo-caudal) para su comprobación (Figura 2). El día de la intervención quirúrgica, utilizando una sonda de detección quirúrgica de radioelementos (Eurorad Modelo Europrobe S/ N 0092) se analiza la medida de la radiación emitida por la semilla preoperatoriamente, determinándose el sitio de la incisión en la piel

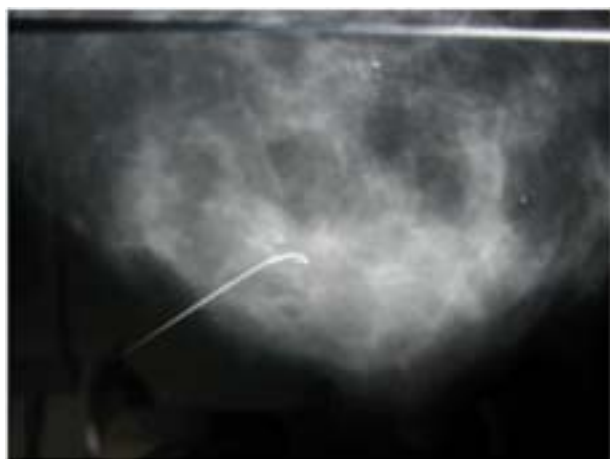

Figura 1. Aguja-arpón en acúmulo de microcalcificaciones

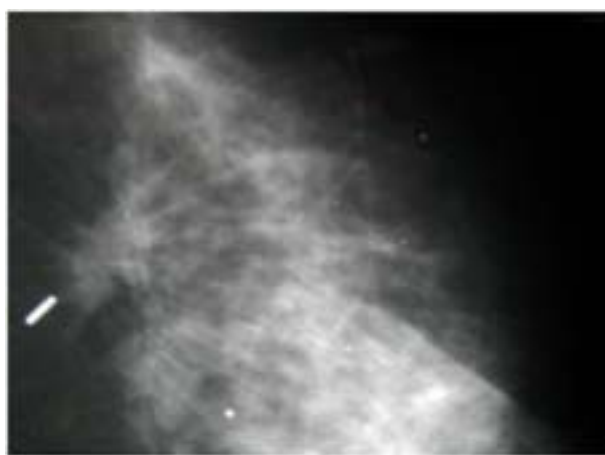


Figura 2. Semilla de I¹²⁵ en un punto de distorsión del parénquima mamario.

de la mama. Una vez en el acto operatorio se procede a localizar el tejido mamario donde se encuentra la lesión subclínica utilizando como referencia la detección de la semilla de yodo ¹²⁵ por la sonda captadora de emisiones gamma (Figura 3). Una vez concluida la resección (biopsia escisional) la muestra de tejido mamario es llevada a estudios radiológicos para confirmar la exéresis de la lesión subclínica y luego es enviada al servicio de anatomía patológica. La semilla de yodo¹²⁵ es proveniente de las utilizadas para el tratamiento radiante de cáncer de próstata. Tienen una longitud de 0,5 cm y son emisoras de fotones gamma. Estas semillas ya han perdido su capacidad terapéutica, quedando solamente una pequeña cantidad de radiación, calculada en 0,0064 mCi, inocua para el paciente y el personal de salud. Una vez clasificadas, son esterilizadas y preparadas para su uso. La sonda de detección de radio elementos Eurorad Modelo Europrobe, es un equipo diseñado para la localización precisa durante la cirugía de áreas donde esté incrementada la actividad de elementos radiantes, particularmente emisores de radiaciones gamma, por ejemplo en la identificación del ganglio centinela en cáncer de mama y melanoma.

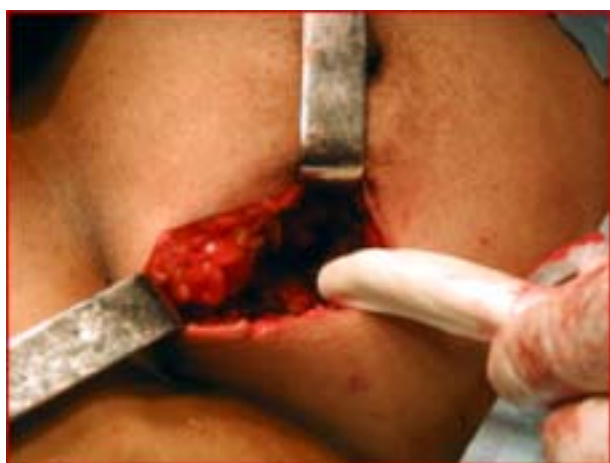

Figura 3. La sonda orienta la extirpación de la lesión.

Los datos fueron recopilados en un formulario dispuesto para tal fin, según protocolo aprobado por el comité académico y comisión de bioética del posgrado de cirugía oncológica con sede en el instituto y previo consentimiento del paciente. Se registraron las variables edad, procedimiento utilizado, localización, clasificación *Breast Imagen Report and Data System* (BI-RADS), hallazgos mamográficos, márgenes de resección, características histológicas y la presentación de complicaciones. Los procedimientos fueron realizados por cirujanos generales, cursantes del posgrado de cirugía oncológica de la institución, invariablemente supervisados por cirujanos experimentados, adscritos al Servicio de Patología Mamaria. Todos los especímenes de biopsia fueron estudiados en el Servicio de Anatomía Patológica del Instituto de Oncología Luis Razetti.

Todos los datos fueron tomados de los formularios y colocados en una base de datos Excel®, para luego ser analizados utilizando el sistema de aplicaciones estadísticas SPSS® versión 10. Se utilizaron métodos porcentuales y relaciones numéricas comparativas. Se utilizó el Test T y el Test Mann Whitney para análisis y comparación del volumen del espécimen quirúrgico. Se consideró un valor estadísticamente significativo si $P < 0,05$.

RESULTADOS

Fueron evaluadas 112 pacientes en el Servicio de Patología Mamaria del Instituto de Oncología Luis Razetti (Caracas), con lesiones subclínicas sospechosas para cáncer de mama y planificadas para intervención quirúrgica. Del total de 112, en 70 pacientes fue localizada la lesión utilizando la técnica de semilla de yodo¹²⁵ (ROLL) y en 42 se localizó la lesión subclínica mediante la técnica de aguja-arpón (AA).

La edad promedio de las pacientes sometidas a la técnica de ROLL fue de 52,71 años, mientras

que en las que fueron sometidas a la técnica AA fue de 48,74 años.

La ubicación de la lesión en la mama fue similar para ambos grupos, predominando en el caso del ROLL el cuadrante supero externo derecho con 41,4 % y cuadrante supero externo izquierdo con 28,6 %, de igual manera ocurrió con la técnica de AA con 47,6 % en el cuadrante supero externo derecho y 21,4 % en el cuadrante supero externo izquierdo. En cuanto al subtipo de lesiones subclínicas predominaron las microcalcificaciones para ambos grupos: 57,1 % en el caso del ROLL y 64,3 % en el de AA (Cuadro 1). El diagnóstico histológico demostrando malignidad (Adenocarcinoma *in situ* o infiltrante fue de 22,9 % en el caso del ROLL y 23,8 % en el caso de AA (Cuadro 2). No hubo diferencias estadísticamente significativas entre ambos grupos al evaluar el grupo etario, el tipo de lesión subclínica, la ubicación por cuadrantes, ni el porcentaje de lesiones malignas.

Cuadro 1. Hallazgos en la mamografía

Hallazgos mamográficos	ROLL	AA
Distorsión de la arquitectura	7 (10 %)	5 (11,9 %)
Microcalcificaciones	40 (57,1 %)	27 (64,3 %)
Nódulos	16 (22,9 %)	10 (23,8 %)
1 + 3	1 (1,4 %)	-
2 + 3	6 (8,6 %)	-
Total	70 (100 %)	42 (100 %)

Cuadro 2. Diagnóstico histológico definitivo pieza operatoria.

Diagnóstico histológico	ROLL	AA
Benigno	54 (77,1 %)	32 (76,2 %)
Maligno	16 (22,9 %)	10 (23,8 %)
Total	70 (100 %)	42 (100 %)

Las lesiones sospechosas fueron localizadas y removidas en un 100 % en los 2 grupos. No se observó migración del dispositivo utilizado para localizar la lesión subclínica en ningún grupo. En lo referente a las complicaciones relacionadas con el método utilizado, no se presentaron complicaciones en la técnica de ROLL, y sólo un paciente en la técnica de AA presentó como complicación un seroma importante, que fue manejado conservadoramente, resolviéndose de manera satisfactoria. En relación al volumen del espécimen quirúrgico tenemos un resultado similar para ambos grupos, con un valor de media de 69,91 mL y 92,25 mL para la técnica de ROLL y AA respectivamente (T- Test) y un rango de media de 53,37 mL para el ROLL y 61,71 mL para la técnica de AA (Mann-Whitney Test). En relación al volumen del espécimen quirúrgico, al analizar los casos con diagnóstico histológico de malignidad, existe una diferencia con respecto a los márgenes comprometidos demostrados por anatomía patológica. En el grupo ROLL se tiene un 37,5 % de márgenes comprometidos, mientras el grupo de AA llega hasta un 60 %. La diferencia resultó ser estadísticamente significativa.

DISCUSIÓN

Actualmente, motivado en gran parte al incremento de la pesquisa mamográfica y al desarrollo de nuevas técnicas de imagen, existe un incremento en la detección de lesiones no palpables de la mama. Esto trae como consecuencia una mayor proporción de cirugías que requieren localización radiográfica de la lesión. El método actual más utilizado para la localización y resección de estas lesiones es el de la aguja-arpón (AA)⁽¹⁰⁻¹²⁾. Esta técnica tiene algunas características problemáticas. Primero, el sitio ideal que el radiólogo escoge para colocar la aguja-arpón muchas veces está distante del sitio ideal para la cirugía. Esto resulta en una disección extensa o quizás hasta en cambios en

el sitio de la incisión. Además, el cirujano debe decidir el sitio de la incisión y la dirección de la disección orientado por las imágenes mamográficas, y utilizando el arpón para confirmar su apreciación. Otra desventaja relacionada con el método de AA es que el arpón puede ser seccionado durante la cirugía⁽¹³⁻¹⁵⁾, perdiéndose la localización de la lesión y de igual manera por sobresalir el arpón de la piel puede ocurrir su desplazamiento luego de su colocación durante el traslado del paciente al quirófano. A todo esto hay que añadir que la operación debe hacerse el mismo día en que se colocó el arpón para reducir la posibilidad de migración y de infección.

Nuevas técnicas para la localización de lesiones subclínicas de mama se han desarrollado para evitar o tratar de disminuir las desventajas del uso de la aguja-arpón. Paganelli y col.⁽¹⁶⁾, publicaron un nuevo método de biopsia mamaria utilizando para identificar la lesión tecnecio 99. El término utilizado originalmente para esta técnica fue de centratura radioisotópica (CRI)⁽¹⁷⁾. Este término luego fue traducido a “*radio isotopic targeting*” (RIT), sin embargo, RIT es una abreviatura ya utilizada para radioinmunoterapia, surgiendo entonces el nombre de “ROLL” que significa *radioguided occult lesion localization*⁽¹⁷⁾. Se han iniciado varios estudios, utilizando para identificar la lesión, semillas de titanio marcadas con yodo¹²⁵. En el H Lee Moffitt Cancer Center, Cox y col.⁽¹⁴⁾, han utilizado esta técnica y en Venezuela, Hernández y col., así como, el Instituto Oncológico Luis Razetti han publicado su experiencia^(18,19). El uso de la semilla de yodo¹²⁵ supera muchas de las desventajas que presenta el método de aguja-arpón. En primer lugar, la escogencia del sitio donde colocar la aguja de localización para introducir la semilla no afecta luego la incisión quirúrgica por lo que ambos, radiólogo y cirujano, utilizarán el mejor sitio para colocar la aguja de localización y hacer la incisión en la piel, respectivamente. Esto se

traduce en que al hacer la incisión en el punto más cercano a la semilla se evitará disección excesiva y pérdida tisular. Durante la operación la sonda gamma permite reorientar constantemente la localización de la semilla asegurando que ésta se mantenga con más facilidad en el centro de la pieza reseada. Al evitar la disección con un fino alambre (aguja-arpón), se elimina la posibilidad de que sea seccionado o que migre durante la intervención. De igual manera el método de la semilla de yodo¹²⁵ permite su colocación varios días previos a la intervención quirúrgica, sin riesgos de migración o infección.

En ambos métodos, tanto en el ROLL como en el de AA, se logró en todos los casos la localización y resección de la lesión subclínica de la mama, obteniéndose un rango de media del volumen del espécimen similar en ambos grupos. Esto podría interpretarse como una misma efectividad tanto en la obtención del diagnóstico histológico de la lesión subclínica como en el resultado cosmiético. Sin embargo, en las lesiones malignas, el método de ROLL demostró una menor incidencia de márgenes quirúrgicos comprometidos con lesión en las piezas operatorias, comparado con AA (37,5 % contra 60 %). Gray y col.⁽¹⁰⁾, compararon igualmente ROLL y AA, obteniéndose cifras similares, con 26 % de márgenes comprometidos para el método ROLL y de 57 % para el método AA. Esta diferencia a favor del ROLL se traduce en evitar una cirugía adicional de ampliación de márgenes. La posibilidad de que el cirujano pueda reorientar intraoperatoriamente la localización de la semilla, con la sonda gamma, en el centro del espécimen, puede explicar en gran parte esta diferencia entre los dos grupos. Tanto el método del AA como el ROLL se desarrollaron en las pacientes de manera adecuada no presentándose complicaciones importantes en ninguno de los dos grupos. El uso de Semillas de Yodo¹²⁵ no sería una limitante en el caso de que se decida realizar un ganglio

centinela de manera simultánea utilizando tecnecio 99 como trazador, ya que pueden ser detectadas como señales diferentes: semillas de yodo¹²⁵ fuente de radiación gamma 27 Kev y tecnecio 99 fuente de radiación gamma 140 Kev⁽¹⁰⁾.

En conclusión, existe una reducción significativa de márgenes comprometidos en la pieza operatoria al utilizar el método de ROLL en comparación con el método de AA, por lo

que se convierte en un procedimiento más seguro en el manejo general (diagnóstico y tratamiento) de lesiones malignas incipientes de la glándula mamaria. Se requiere de una curva de aprendizaje, con la que el cirujano logre establecer una imagen mental tridimensional de la lesión dentro del parénquima mamario, facilitándose así la resección de la lesión en estudio con márgenes libres, independientemente del método utilizado.

REFERENCIAS

1. Ministerio de Salud y Desarrollo Social (Venezuela). Anuario de Epidemiología y Estadística Vital. Caracas: MSDS; 2003. Disponible en: URL: <http://www.msds.gov.ve/msdsnew/direcciones-msds/Epidemiologia/Estadistica/Archivos/Anuarios.htm>
2. Godoy A, Betancourt L, Taronna I, Martirené E, Higuerey J. Evaluación del carcinoma de mama estadio III en el Instituto de Oncología Luis Razetti. *Rev Venez Oncol.* 2000;12(3):106-121.
3. Acosta V. Avances en pesquisa de cáncer de mama. En: Hernández G, editor. *Avances en mastología.* Caracas: Mc Graw Hill Latinoamericana; 1996.p.254-262.
4. Meyer JE, Christian RL, Lester SC, Frenna TH, Denison CM, DiPiro PJ, et al. Evaluation of nonpalpable solid breast masses with stereotaxic large-needle core biopsy using a dedicated unit. *AJR Am J Roentgenol.* 1996;167(1):179-182.
5. Alvarez G. La mamografía. *Revista de la Sociedad Latinoamericana de Imaginología Mamaria.* Argentina. 1990;1:36-38.
6. Kopans D. Tratamiento de datos, falsos negativos y revisión del estudio de mama. En: Kopans D, editor. *La mama en imagen.* 2ª edición. Filadelfia. 1999.p.761-796.
7. Moreno L, Maccarone B, Perez R, Khalek Y, Buzas J, Coutinho R, et al. Lesiones mamarias no palpables. *Rev Venez Oncol.* 1992;4(1):18-24.
8. Helen A. Stereotactic biopsy of breast cancer. *Updates of Principles and Practice of Oncology.* 1998.
9. Hernández G, Acosta V, Longobardi T, Marin E, Perez J, Hernández J. Manejo de las lesiones no palpables de la mama. En: Hernández G, Bernardello E, Pinotti J, editores. *Cáncer de mama.* Caracas: Mc Graw Hill Latinoamericana; 1998.p.171-192.
10. Gray R, Salud C, Nguyen K, Daumay E, Friedlan J, Berman C, et al. Randomized prospective evaluation of a novel technique for biopsy or lumpectomy of nonpalpable breast lesions: Radioactive seed versus wire localization. *Ann Surg Oncol.* 2001;8(9):711-715.
11. Alvarez G. La mamografía. *Revista de la Sociedad Latinoamericana de Imaginología Mamaria.* Argentina. 1990;1:36-38.
12. Gennari R, Galimberti V, De Cicco C, Zurrida S, Zermes F, Pigatto F, et al. Use of technetium 99m-labeled colloid albumin for preoperative and intraoperative localization of nonpalpable breast lesions. *J Am Coll Surg.* 2000;190(6):692-698.
13. Cox CE, Furman B, Stowell N, Ebert M, Clark J, Dupont E, et al. Radioactive seed localization breast biopsy and lumpectomy: Can specimen radiographs be eliminated? *Ann Surg Oncol.* 2003;10(9):1039-1047.
14. Cox CE, Furman B, Dupont EL, Jakub JW, Stowell N, Clark J, et al. Novel techniques in sentinel lymph node mapping and localization of nonpalpable breast lesions: The Moffitt experience. *Ann Surg Oncol.* 2004;11(3 Suppl):222-226.

15. Homer MJ. Transection of the localization hooked wire during breast biopsy. *AJR Am J Roentgenol.* 1983;141(5):929-930.
16. Paganelli G. Sentinel node biopsy: Role of nuclear medicine in conservative surgery of breast cancer. *Eur J Nucl Med.* 1998;25(2):99-100.
17. Paganelli G, Luini A, Veronesi U. Radioguided occult lesion localization (ROLL) in breast cancer: Maximizing efficacy, minimizing mutilation. *Ann Oncol.* 2002;13(12):1839-1840.
18. Zenzola V, Hidalgo FJ, González P, Paredes R, Betancourt L, Rodríguez D, et al. Lesiones subclínicas de la mama. Técnica de ROLL. Experiencia en el Instituto de Oncología Luis Razetti. *Rev Venez Oncol.* 2002;14(1):31-34.
19. Hernández G, Paredes R, Manso A, Jahon J, Marín E, Hernández J. Localización de lesiones subclínicas de mama. Técnica de ROLL. Experiencia en la Unidad de Mastología Clínica Leopoldo Aguerrevere. *Rev Venez Oncol.* 2002;14(2):37-42.