

REUNIÓN DE CONSENSO EN MELANOMA MALIGNO

JULIO 2004

CATY HERNÁNDEZ¹, ÁNGELA RUIZ¹, ALDO REIGOSA¹, GABRIELA MALDONADO¹, DAVID PARADA¹, ELIZABETH BALL¹, GUSTAVO DÍAZ PIETRI², YIHAD KHALEK², ARMANDO GIL², EMILIO MARTIRENE², RICARDO GONZÁLEZ², WILMER RAMOS², JOSÉ FRANCISCO MATA², LORETTA DI GIAMPIETRO², JOAQUIN LUGO², JOSÉ RICARDO PÉREZ³, SANTIAGO GAJZENBERG³, LUISA GONZÁLEZ³, CARLOS MONTESINO³, CAROLINA MARTÍNEZ³, GOLDA CIOBATARU⁴, ITZA CONTRERAS⁴, AISA MANZO⁴, MARIA AGUILERA⁴

¹GRUPO DE TRABAJO DE ANATOMÍA PATOLÓGICA, ²GRUPO DE TRABAJO DE CIRUGÍA ONCOLÓGICA, ³GRUPO DE TRABAJO DE ONCOLOGÍA MÉDICA, ⁴GRUPO DE TRABAJO DE MEDICINA NUCLEAR

INTRODUCCIÓN

El objetivo del evento fue el de establecer las pautas en el manejo del melanoma maligno, reuniendo a los expertos involucrados en esta patología. Fueron agrupados en mesas de trabajo por especialidad, de tal forma que, fueran desglosando el tema en sus aspectos más importantes o resaltando los puntos que consideraran de especial interés en el procedimiento, para llegar finalmente a un consenso.

Como comprenderán, tuvimos dificultad en la invitación de los participantes, no porque los invitados desconocieran el tema, sino porque probablemente faltaron otros que también dominan el tema y, que por limitaciones en la logística, limite en el número de asistentes, por encontrarse en el interior del país o por problemas personales que dificultaron su asistencia, no participaron de este evento. Pedimos disculpas a los que se sientan convocados y no están.

Otro aspecto a destacar es lo breve y preciso de los conceptos y recomendaciones emitidas, dándole a las conclusiones una mayor utilidad práctica. No debe considerarse esto como un recetario, sino como las indicaciones básicas en el manejo del melanoma, las cuales son aceptadas internacionalmente, tratando de adecuarlas a nuestra realidad: recursos con los que contamos. Además, está dirigido a especialistas con un conocimiento del tema, lo que supone, un manejo básico de las definiciones relacionadas con el melanoma.

SOCIEDAD VENEZOLANA DE ONCOLOGÍA

Junta Directiva

Dr. Yihad Khalek **Presidente**, Dra. Thais Rebolledo

Vicepresidente, Dra. Loretta Di Giampietro

Secretaria, Dra. Ingrid Nass de Ledo **Tesorera**, Dr.

José Francisco Mata **Director de Relaciones**

Institucionales, Dr. Carlos Pacheco Soler **Director de**

Publicaciones, Dr. Carlos Montesino **Director de**

Educación

Correspondencia: Sociedad Venezolana de Oncología

Torre del Colegio, piso 2, oficina 2-C, Av. José María

Vargas, Santa Fe Norte, Caracas, Venezuela

Mail: svoncologia@cantv.net

El manejo interdisciplinario es fundamental en melanoma, siendo el equipo profesional mínimo: un cirujano entrenado, un patólogo, un médico nuclear y, por supuesto, el oncólogo médico.

Con respecto a la realización de la técnica del ganglio centinela, no se tocó el tema de la certificación del entrenamiento del cirujano para realizar de dicha técnica, como se establece en otros países, pero se planteó como uno de los objetivos a definir entre los asistentes, queda pendiente este importante aspecto para otra oportunidad.

Agradecemos a los colegas asistentes que hicieron un alto en sus actividades para hacer realidad este proyecto, y dar su aporte desinteresadamente, destacando su espíritu académico y de colaboración, contribuyendo de esta manera a mejorar la calidad en el tratamiento del paciente oncológico. Además, queremos destacar el apoyo honesto de Laboratorios Nolver, en la persona de Carlos Fernández y Laboratorios Schering Plough en la persona de Belkis Pacheco y Jhoana Briceño, que no escatimaron esfuerzos en la logística del evento.

Dr. Yihad A. Khalek Méndez

Caracas, Hotel Eurobuilding, 2 de julio de 2004.

ANATOMÍA PATOLÓGICA

Tipo de biopsia recomendada para el estudio del melanoma

Tomando en consideración la patología que se presentó para discusión, se consideró que la biopsia para el diagnóstico de melanoma, podría ser la biopsia incisional o escisional. En la mesa hubo acuerdo unánime en que, para el diagnóstico de melanoma no se puede realizar por medio de la citología ni de biopsias por afeitado.

Procesamiento de la biopsia por melanoma

Para el procesamiento de las biopsias por melanoma se debe, en primer lugar, teñir los bordes de resección con tinta china. Posteriormente, se deberán realizar secciones macroscópicas del material, siendo el primer corte efectuado en la región central, perpendicular al eje longitudinal de la biopsia; después se llevarán a cabo secciones seriadas paralelas al primer corte. El material debe ser incluido en su totalidad para estudio histopatológico.

Diagnóstico histopatológico del melanoma

Dentro de los elementos fundamentales que se deben incluir en el informe de anatomía patológica para el diagnóstico de melanoma, tenemos:

Tipo histológico.

Fase de crecimiento:

- Crecimiento radial
- Crecimiento vertical

Ulceración:

Nivel de Breslow.

Nivel de Clark.

Índice mitótico:

Definido como el número de mitosis en 10 campos de mayor aumento (40x).

Invasión vascular linfática.

Microsatelitosis

Infiltrado inflamatorio linfocitario:

- Peri-tumoral
- Intra-tumoral

Regresión tumoral:

La regresión tumoral mayor al 75 %, conlleva a un pronóstico adverso.

Para biopsias escisionales se debe informar los márgenes quirúrgicos en milímetros.

Manejo del ganglio centinela para melanoma

Es importante resaltar que para utilizar la técnica del ganglio centinela se debe establecer previamente el diagnóstico histopatológico de la lesión melánica maligna.

El estudio anatomopatológico del ganglio centinela se puede realizar mediante la consulta peroperatoria o por medio del estudio definitivo. En ambos casos el estudio macroscópico inicial del ganglio o de los ganglios centinelas deberá incluir el siguiente procedimiento: Las secciones macroscópicas serán realizadas a no menos de 2 mm, perpendiculares al eje mayor, de esta forma, se podrán evaluar suficientes secciones del ganglio o ganglios problema. Aun cuando se prefiere el estudio definitivo para la evaluación histopatológica del ganglio centinela, durante la consulta peroperatoria se podrán realizar improntas de cada una de las caras del ganglio o ganglios linfáticos a estudiar; asimismo, se podrán realizar secciones a partir del material congelado. Es importante resaltar que la utilización del estudio citológico o de las secciones obtenidas a partir del material congelado, dependerá exclusivamente del médico patólogo que realice el estudio. El grupo de consenso estuvo de acuerdo a no utilizar procedimientos de inmunohistoquímica de forma peroperatoria del ganglio centinela. La inmunohistoquímica peroperatoria pudiera llevarse a cabo como parte de protocolos de investigación.

Posterior a seccionar en forma adecuada el material enviado para estudio patológico, el mismo se debe incluir en su totalidad para estudio histopatológico. Del material incluido en parafina se deberán realizar al menos cinco secciones histológicas, las cuales se deberán colorear con hematoxilina y eosina. En caso de negatividad para evidencias histológicas de micrometástasis o células tumorales aisladas se recomienda llevar a cabo estudio de inmunohistoquímica con los siguientes

anticuerpos primarios: Proteína S-100 y HMB-45. Si existiera dificultad diagnóstica con elementos propios del ganglio linfático sería conveniente llevar a cabo otros anticuerpos como por ejemplo el CD68 (Marcador de macrófagos).

CIRUGÍA

BIOPSIAS

BIOPSIA INCISIONAL

Se recomienda en caso de lesiones grandes (mayores de 2 cm), o localizadas en sitios donde su resección completa producirá secuelas cosméticas importantes, como por ejemplo: la oreja o la cara. Se debe realizar en la zona de mayor grosor e incluir el subcutáneo.

BIOPSIA ESCISIONAL

Realizarla en lesiones pequeñas cuya exéresis no requiera mayor procedimiento reconstructivo. No se requiere dar margen sano, usualmente 1 mm a 2 mm es suficiente, y por supuesto incluir el subcutáneo. Se deberá tener cuidado en no producir alteraciones en el drenaje linfático, pensando en el procedimiento de ganglio centinela.

PUNCH

Es aceptado siempre y cuando se incluya la zona de mayor grosor incluyendo el subcutáneo.

A modo de recomendación final en cuanto a la biopsia, se debe orientar la cicatriz pensando en la cirugía definitiva, por ejemplo: seguir el eje mayor en extremidades: longitudinal. Debemos exigir en el reporte de anatomía patológica como mínimo: Breslow, nivel de Clark, presencia o no de ulceración, presencia o no de satelitosis y márgenes.

MÁRGENES

El margen de tejido sano está dado por el Breslow de la lesión, a continuación se dan los

márgenes aceptados internacionalmente, aclarando que es una guía pero puede ser modificado dependiendo de la ubicación de la lesión, es decir hay sitios donde es posible dar márgenes mayores a los recomendados, ejemplo las extremidades, habrá otros sitios donde no es posible por las alteraciones cosméticas que dejaría.

BRESLOW (mm)	MARGEN RECOMENDADO (cm)
<i>In situ</i>	0,5 cm
Menor o igual a 1 mm	1,0 cm
1,01- 2 mm	1,2 cm
2,01- 4 mm	2,0 cm
> 4 mm	2,0 cm

EXÁMENES DE EXTENSIÓN

- Radiografía de tórax: postero-anterior y lateral
- Ecosonograma hepático
- LDH
- Tomografía de abdomen y pelvis: en caso de adenopatías palpables a nivel de región inguinal (melanoma de extremidades inferiores).
- Para casos en el estadio II o mayor, se recomiendan estudios de extensión dependiendo de la clínica que refiera el paciente; por ejemplo, dolores óseos: gammagrama óseo, manifestaciones en SNC: tomografía axial computada o resonancia magnética nuclear de cráneo, etc.

GANGLIO CENTINELA

INDICACIÓN

Indicado para pacientes estadios IB y II, es decir sin ganglios palpables clínicamente. Con Breslow mayor a 1 mm, en lesiones entre 0,75

mm a 1 mm es controversial su uso.

TÉCNICA

Se recomienda la técnica combinada, es decir, la utilización de radiocoloide y colorante. Para lesiones de cabeza y cuello y tronco es recomendable la localización previa mediante linfocintigrafía, identificando los sitios de drenaje y el ganglio centinela, facilitando la ubicación del mismo durante el acto quirúrgico.

Se deben extraer todos los ganglios coloreados o identificados como centinela o que marque más del 10 % de cuentas con respecto a la región de drenaje.

Se enfatiza la importancia de estar entrenado para realizar la técnica, quedando pendiente definir los requisitos mínimos de certificación. Debe contarse con un equipo multidisciplinario: cirujano oncólogo, médico nuclear y patólogo familiarizado con melanoma.

Para el ganglio centinela en cabeza y cuello, y que se localice en la región parotídea es recomendable una parotidectomía superficial para evitar lesiones de nervio facial.

Si el ganglio centinela resulta positivo en la biopsia extemporánea, continuar con la linfadenectomía correspondiente.

MANEJO DEL GANGLIO

Al ganglio identificado como centinela se le practicará la biopsia extemporánea, de resultar positivo, como se dijo previamente, realizar la linfadenectomía correspondiente. Si es negativo para metástasis se espera el resultado definitivo con coloración de hematoxilina y eosina, si persiste negativo es recomendable hacer un estudio de inmunohistoquímica para descartar micrometástasis, si están presentes se puede plantear la linfadenectomía de la zona.

MANEJO REGIONAL

CUELLO: si hay ganglios clínicamente

palpables, lo aconsejable sería un disección radical de cuello, en caso de un ganglio centinela positivo en el acto quirúrgico, se pudiera plantear una disección radical modificada, preservando las tres estructuras. Si se identifican micrometástasis, dependiendo de la localización del ganglio es posible una disección localizada o suprahomoiodea. En disecciones radicales de cuello lo recomendado es la identificación de 15 ganglios o más.

AXILA: se deben disecar los 3 niveles preservando o no el pectoral menor. El número de ganglios reportados deberá ser igual o mayor de 15 ganglios.

INGUINAL: cuando el número de ganglios sea mayor de 3 o el ganglio de Cloquet sea positivo para metástasis o se identifican ganglios en la región iliaca u obturatriz se aconseja una disección inguinal superficial y profunda. En los demás casos una disección superficial es suficiente. Se recomienda identificar 10 ganglios en el espécimen.

CASOS ESPECIALES

ENFERMEDAD EN TRÁNSITO: comprobar histológicamente su relación con melanoma. En caso de presentar lesiones pequeñas y no tan numerosas la escisión con margen negativo es lo recomendado. Hay otras opciones para las lesiones no resecables: la infiltración intradérmica de BCG o Interferón.

Cuando las lesiones son muy numerosas la perfusión regional intra-arterial de melfalan y TNF (factor de necrosis tumoral) con hipertermia, es lo aceptado internacionalmente. Aclaramos que no hay experiencia nacional en esta técnica. Se puede utilizar, también, tratamiento sistémico con quimioterapia, bioquimioterapia o inmunoterapia o radioterapia en casos seleccionados.

ENFERMEDAD METASTÁSICA: cuando se corrobore una metástasis visceral única se pudiera recomendar su resección quirúrgica

cuando sea técnicamente posible.

RECURRENCIAS

- **EN CICATRIZ QUIRÚRGICA:** se recomienda la re-escisión de la lesión. Hay que distinguir recurrencia de persistencia de enfermedad, cuando no se ha hecho un tratamiento adecuado del primario, si este es el caso, el manejo es similar a la del primario.
- **RECURRENCIA COMO ENFERMEDAD EN TRÁNSITO:** se trata como un estadio III y la terapia recomendada es la ya expuesta.
- **RECURRENCIA GANGLIONAR:** en caso de no haber realizado previamente una linfadenectomía se procede a hacerla según las pautas esbozadas. Si la linfadenectomía que se practicó fue una incompleta, por el número de ganglios o los niveles no fueron los aconsejados, completar el procedimiento. Si ya le fue realizada una linfadenectomía formal, la resección de las lesiones con margen sano, es lo aconsejable, de ser posible. La radioterapia posterior a la resección de las lesiones pudiera disminuir la recurrencia. La terapia sistémica es altamente recomendable.
- **RECURRENCIA SISTÉMICA:** en caso de metástasis única comprobada por estudios de extensión se pudiera considerar su resección e iniciar terapia sistémica. Algunos aconsejan un período de observación de 3 meses y revalorar para descartar la aparición de otras metástasis, para así decidir cirugía. Cuando la metástasis producen síntomas agudos y es resecable, se debe considerar la cirugía paliativa, por ejemplo, metástasis gastrointestinal con signos de obstrucción. En caso de metástasis irresecables o múltiples, considerar terapia sistémica paliativa.

SEGUIMIENTO

En lesiones *in situ* el control es clínico, haciendo énfasis en el examen de la piel de por

vida.

En lesiones más avanzadas se recomienda control cada 3 a 4 meses los primeros 3 años y luego de 4 a 6 meses los siguientes 2 años, continuando cada año de por vida.

El autoexamen de la piel es esencial y se aconseja al paciente a realizarlo de por vida, hay que entrenarlo en estos menesteres.

Los exámenes complementarios recomendados son: a. Radiografía de tórax: postero-anterior y lateral. b. LDH. c. Ecosonograma hepático. d. Estudios opcionales dependiendo de la clínica del paciente.

Medicina nuclear

En la identificación del ganglio centinela debe intervenir un equipo multidisciplinario de profesionales que incluyen cirujanos, médicos nucleares, oncólogos médicos y patólogos, con experiencia o bajo la dirección apropiada hasta cumplir un mínimo de 10 casos, considerado como curva de aprendizaje.

La reproducibilidad del método se logra con un adecuado control de calidad en las diferentes etapas del procedimiento.

Aspectos técnicos

Material Radiactivo

Isótopo Tc99m

Radiofármaco

Coloide sulfuro coloidal (filtrado / filtro de 22 micrones), sulfuro de renio, sulfuro de antimonio, coloide de azufre, seroalbúmina humana, dextran.

Tamaño de la partícula: 80 nm - 100 nm.

Dosis: entre 5 MBq - 60 MBq (135 - 1600 microCi)

Volumen de preparación: 1 mL volumen total (máximo 1,5 mL)

Técnica de administración

Aguja: 25, volumen: 0,2 mL a 0,3 mL por punto de inyección a 1 cm de la cicatriz de biopsia, de la intervención previa o de la lesión. En localizaciones donde la piel es muy delgada utilizar menos volumen (párpados).

Vía de administración: intradérmica, con la jeringa angulada unos 20 grados sobre el plano horizontal de la piel y creando un habón. No dar masaje.

Tiempo ideal entre la inyección del isótopo y el procedimiento quirúrgico: 2 horas a 24 horas (Figura 1).

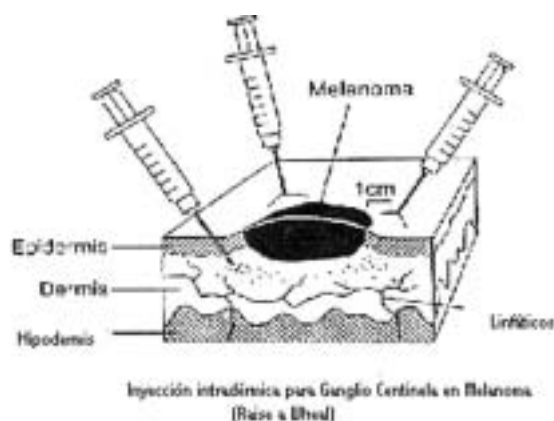


Figura 1. Método de inyección del medio de contraste radioactivo para la localización del ganglio centinela.

Linfocintigrafía

Un punto fundamental del protocolo es la realización de la linfocintigrafía, particularmente en pacientes con lesiones de cabeza, cuello y tórax, porque puede detectar la existencia de ganglios centinelas en áreas inesperadas. La gran variabilidad demostrada ha conducido a un replanteamiento en lo relacionado con estas vías de drenaje, llegando a sustituir a las clásicas líneas de Sappey, subrayándose la enorme variabilidad de paciente

a paciente, incluso en localizaciones cutáneas comparables.

Equipo para adquisición de imágenes en Medicina Nuclear

Gammacámara:

Colimador de múltiples propósitos, de alta resolución, o pin hole.

Imágenes dinámicas: iniciar inmediatamente después de la administración del radiofármaco, visualizándose sitio de inyección, matriz 128 x 128, 30 segundos por cuadro hasta 15 minutos o hasta la aparición del ganglio centinela.

Imágenes estáticas: matriz 256 x 256, cada 10 minutos.

Marcar en piel con tinta indeleble.

Equipo para detección de radiación gamma intraoperatoria

Gamma sonda:

Instrumento de detección manual que interactúa con los fotones gamma emitidos por el isótopo y que provee información auditiva y numérica de la actividad del mismo.

Características

1. Eficiencia de contaje para Tc99m
2. Diámetro pequeño
3. Fácil manejo
4. Capacidad de colimación
5. Blindaje lateral
6. Capacidad de discriminar otras energías

Normas mínimas de manejo de material radiactivo

La preparación y administración de material radiactivo sólo debe ser realizada en un Servicio de Medicina Nuclear y por personal capacitado y certificado, definido como personal ocupacionalmente expuesto, lo cual, está normado por Radiofísica Sanitaria del Ministerio de

Sanidad y Desarrollo Social (MSDS), División de Asuntos Nucleares del Ministerio de Energía y Minas y la Agencia Internacional de Energía Atómica; de esta manera se puede asegurar un adecuado control de calidad en los procedimientos involucrados, siguiendo las normas de radioprotección.

Normas de seguridad radiológica

Debido a que se manejan bajas dosis totales de Tc99m y que éste tiene una vida media de 6 horas, no se requieren precauciones especiales para el paciente, los cirujanos, el personal de quirófano y el patólogo que va a manejar el ganglio y la pieza operatoria.

Causas de fracaso

1. Inherentes a la preparación del radiofármaco
2. Que no migre el isótopo por inyección subcutánea y no intradérmica
3. Partículas coloidales de diámetro mayor al recomendado
4. Reducción de la capacidad funcional del ganglio centinela, por extensa infiltración metastásica o por degeneración grasa.

Controversias

Extirpación amplia previa con colgajo por deslizamiento o injerto cutáneo, por modificación del drenaje linfático.

Recomendaciones

El cirujano debe asegurarse de no dejar ganglios linfáticos activos residuales. Recomendamos reseca todos aquellos ganglios con actividad >10 % del ganglio más activo.

Debe informársele al paciente acerca del objetivo y características técnicas del procedimiento y obtener su consentimiento para la realización del mismo.

Recomendaciones intraoperatorias

Se considerara como ganglio centinela aquel cuya actividad sea mayor o igual al 10 % de la actividad del sitio de inyección.

Verificar la presencia de más de 1 ganglio activo.

Todo ganglio que cuente más del 10 % de la actividad del ganglio centinela debe ser evaluado.

Si la actividad es variable y se pierde al movilizar la sonda, se deberá investigar ganglios superficiales.

ONCOLOGÍA MÉDICA

Tratamiento adyuvante en melanoma: opciones

1. Observación
2. Interferón
 - a. $\alpha 2a$ a dosis bajas: 5 MU m², vía sc, 3 veces a la semana por 18 meses
 - b. $\alpha 2b$ a dosis altas 20 MU m², vía ev, 5 días a la semana por 4 semanas seguido de 10 MU m², vía sc, 3 veces a la semana por 11 meses
3. GM-CSF

Tratamiento adyuvante en melanoma: escenarios

Niveles de Breslow: (Cuadro 1)

- < 1mm
- ≥ 1mm y ≤ 4mm
- > 4 mm

Cualquier Breslow: (Cuadro 2)

1 Ganglio metastásico:

- Detectado por inmunohistoquímica, con el resto de la disección ganglionar normal
- Detectado por tinción de hematoxilina y eosina, con el resto de la disección ganglionar normal.

Cuadro 1. Tratamiento recomendado según los niveles de Breslow, con ganglios negativos

Breslow	Recomendación
< 1 mm	Observación
≥ 1 mm / ≤ 4 mm	Observación vs. tratamiento adyuvante con interferón $\alpha 2a$ en bajas dosis por tiempo prolongado
> 4 mm	Individualizar según el caso de acuerdo a disponibilidad del medicamento (IFN $\alpha 2b$ altas dosis)

nota: lesiones ulceradas modifican la clasificación de la T y son de peor pronóstico

Cuadro 2. Tratamiento adyuvante recomendado según el número de ganglios positivos

Cualquier Breslow con N+	Recomendación
1 ganglio por IHQ	En estudio el significado clínico de este hallazgo. La evidencia es insuficiente para hacer recomendación
1 ganglio por H&E	Tratamiento adyuvante con IFN $\alpha 2b$ altas dosis. En un estudio clínico este subgrupo no demostró beneficio con tratamiento
Más de 1 ganglio	Tratamiento adyuvante con IFN $\alpha 2b$ altas dosis

- Ganglio centinela anormal y múltiples ganglios metastáticos.
- 1. Enfermedad metastásica única (estadio IV), completamente reseca en ausencia de recurrencia local:
 - a. Recomendación: Interferón alfa 2 b en altas dosis vs. GMCSF

2. Recurrencia local que aparece bajo tratamiento adyuvante

a. Es reseada completamente:

Recomendación: Se continúa el tratamiento adyuvante

b. No es reseada completamente:

Recomendación: tratamiento paliativo tal como el utilizado en enfermedad avanzada.

3. Metástasis visceral, no al sistema nervioso central (SNC), y no reseable: a. en ausencia de IFN adyuvante. b. con antecedente de IFN adyuvante. c. que aparece durante el IFN adyuvante.

Recomendación:

a. Karnofsky mayor 60 con posibilidad de obtención de IL-2 con administración hospitalaria vía ev a dosis altas.

b. Karnofsky menor 60 sin posibilidad de obtener IL-2 ni administración hospitalaria: Monoquimioterapia con DTIC.

4. Metástasis al SNC no reseable: a. En ausencia de IFN adyuvante. b. Con antecedente de IFN adyuvante. c. Que aparece durante el IFN adyuvante.

Recomendación: Temozolamida 200 mg/m² día 1 al 5, cada 28 días.

5. Metástasis al SNC única: opción quirúrgica, con o sin radioterapia.

6. Satelitosis de algún miembro:

Recomendación: Considerar bioquimioterapia intra-arterial.

Tratamiento paliativo en melanoma: opciones

1. Observación.
2. Monoquimioterapia con dacarbazina o temozolamida.
3. Poliquimioterapia basada en combinaciones que incluyan dacarbazina y platino.

4. Interleukina 2 a dosis altas.

5. Interleukina 2 más interferón.

6. Otros.

SOPORTES

Meta-analysis: 12 Trials of Adjuvant IFN in Melanoma

- 4 high-dose trials*
 - o ECOG 1684
 - o Intergroup (HD arm) E-1690
 - o NCCTG 83-7052
 - o ECOG 2696
- 2 intermediate-dose
 - o EORTC 18952 (1 yr)
 - o EORTC 18952 (2 yr)
- 6 low-dose trials
 - o WHO-16
 - o Intergroup (LD arm) E-1690
 - o UKCCCR AIM
 - o French CGM
 - o Austrian MMCG
 - o Scottish MG
- 2 very-low dose
 - o EORTC 18871
 - o DKG-80

Interferon alfa-2b, recombinant for injection: Therapeutic indication in malignant melanoma

Interferon alfa-2b is indicated as adjuvant to surgical treatment in patients 18 years of age or older with malignant melanoma who are free of disease but at high risk of systemic recurrence,

within 56 days of surgery

E1684: Summary of Results* J Clin Oncol. 1996;14:7-17.

*Intent-to-treat analysis

- Impact of high-dose IFN- α 2b at 6.9 years' follow-up
- Median RFS significantly improved
 - o 1.72 years vs 0.98 years (P=0 .0023)
- Median OS significantly improved
 - o 3.82 years vs 2.78 years (P= 0.0237)
- Estimated 5-year RFS: 37% vs 26%
- Estimated 5-year OS: 46% vs 37%

Conclusions

- Treating high-risk malignant melanoma patients postoperatively with IFN- α 2b prolongs relapse-free and overall survival
- Based on results of E1684, FDA approved use of IFN- α 2b as an adjuvant to surgical treatment in high-risk patients within 56 days of surgery

E1684: Summary of Results* J Clin Oncol. 2000;18:2444-2458.

* Intent-to-treat analysis

- Impact of high-dose IFN- α 2b at 52 months' follow-up
- Median RFS improved
 - o 2.4 years vs 1.6 years (P= 0.03)
- Median OS was not significantly different
 - o 5.1 years vs 6.0 years
- Estimated 5-year RFS: 44 %
- Estimated 5-year OS: 52 %