

# ANGIOSARCOMA DE LA GLÁNDULA MAMARIA.

## PRESENTACIÓN DE UN CASO Y REVISIÓN DE LA LITERATURA

ANDRÉS E. MORA<sup>1</sup>, YSMAEL VEGAS<sup>1</sup>, JOSÉ PRINCE<sup>1</sup>, FELIPE SALDIVIA<sup>1</sup>, RICARDO LÓPEZ<sup>1</sup>, ALDO REIGOSA<sup>2</sup>

<sup>1</sup>SERVICIO DE PATOLOGÍA MAMARIA, <sup>2</sup>SERVICIO DE ANATOMÍA PATOLÓGICA INSTITUTO DE ONCOLOGÍA "DR. MIGUEL PÉREZ CARREÑO", VALENCIA, VENEZUELA.

### RESUMEN

Los tumores no epiteliales de la mama comprenden menos del 4 % de las neoplasias malignas. Los sarcomas primarios de la mama representan menos del 1 %. El angiosarcoma es la neoplasia maligna de origen estromal más frecuente de la mama, representando el 0,05 % de las neoplasias malignas primarias de la mama. Presentamos el caso de una paciente de 22 años quien presentó un nódulo en mama izquierda de crecimiento rápido. Se le practicó mastectomía parcial izquierda sin biopsia intraoperatoria, en otro hospital. Un mes después biopsia definitiva reporta angiosarcoma bien diferenciado, por lo cual, es referida al Servicio de Patología Mamaria del Instituto de Oncología Dr. Miguel Pérez Carreño. Al examen físico de ingreso se evidencia tumor de 10 cm x 7 cm de diámetro que ocupa los cuadrantes superiores y región centro mamaria de la mama izquierda, axila libre. Mamográficamente se describe mama izquierda con imágenes nodulares de alta densidad, sin microcalcificaciones. Resto del examen físico sin alteraciones. Se le practicó mastectomía simple izquierda, y posteriormente recibe tratamiento adyuvante con radioterapia y quimioterapia. Este caso se trae dado lo infrecuente de esta patología.

**PALABRAS CLAVE:** Mama, sarcomas, angiosarcoma, tratamiento.

### SUMMARY

Non epithelial tumors of the breast account for less than 4 % of the malignant neoplasms. Primary sarcomas of the breast represent less than 1 %. Angiosarcoma is the malignant neoplasm of stromal origin most frequently observed in the breast, comprising 0.05 % of the primary malignant breast neoplasms. We present the case of a 22 year-old woman with a rapidly growing mass in the left breast. Left partial mastectomy without intraoperative biopsy was performed in another hospital. One month later the biopsy of the surgical specimen reports a well differentiated angiosarcoma, and the patient is thus referred to the Service of Mammary Pathology of the Institute of Oncology Dr. Miguel Perez Carreño. Initial physical examination reveals the presence of a mass in the left breast of 10 cm x 7 cm located in the upper quadrants and retroareolar region. No axillary lymph nodes were palpated. The mammogram reveals nodular high density images without calcifications. The patient undergoes simple mastectomy and is referred to receive adjuvant therapy based on radiotherapy and chemotherapy. This case is presented due to the rareness of this disease.

**KEY WORDS:** Breast, sarcomas, angiosarcoma, treatment.

### INTRODUCCIÓN

**L**os tumores no epiteliales de la mama comprenden menos del 4 % de las neoplasias malignas. Los sarcomas primarios de la mama representan menos del 1 %. El angiosarcoma es la neoplasia maligna de origen estromal más

Recibido: 10/08/2004 Revisado: 25/08/2004

Aceptado para Publicación: 25/09/2004

Correspondencia: Dr. Andrés Mora

Servicio de Patología Mamaria,

Instituto de Oncología "Dr. Miguel Pérez Carreño",

Bárbula, Valencia, Edo. Carabobo, Venezuela

E-mail: jglv72@cantv.net

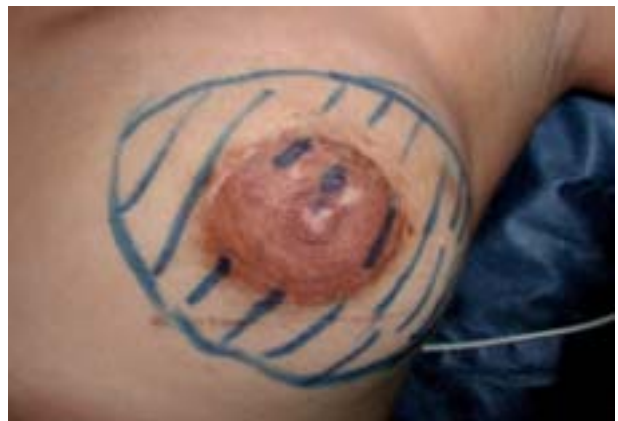frecuentemente encontrado en la mama, representando el 0,05 % de las neoplasias malignas primarias de la mama. En nuestro Instituto se realizó una revisión de las neoplasias malignas de la mama desde el año 1998 al 2003, cuantificándose un total de 856 neoplasias malignas, de las cuales 6 correspondían a sarcomas de la mama (0,7 %), de estos 6 sarcomas 3 fueron angiosarcomas (0,35 %). La edad media de presentación es de 35 años con un rango que va desde los 14 hasta los 82 años, generalmente se presenta como un aumento difuso de la mama, concomitantemente, cambios de coloración en la piel adyacente al tumor <sup>(1)</sup>. Macroscópicamente se presenta como un tumor friable de apariencia esponjosa con cavernas y áreas hemorrágicas, su tamaño varía entre 1,5 cm a 12 cm de diámetro, de crecimiento infiltrante al parénquima adyacente así como del tejido adiposo. Microscópicamente está compuesto por múltiples canales vasculares anastomosados entre sí. Se pueden también apreciar células fusiformes en proporción variable, así como nidos sólidos y papilas. Se clasifican en tres tipos que van desde bien diferenciado hasta el pobremente diferenciado, basado en la degradación celular atípica del endotelio, así como en la proliferación de células fusiformes, papilas, áreas sólidas y focos de necrosis <sup>(2)</sup>. Es una neoplasia altamente agresiva, donde los estudios paraclínicos son de poco valor, ya que sus características imagenológicas son similares a las de lesiones benignas. El 90 % de las pacientes no alcanza los 2 años de sobrevida posterior al diagnóstico. Las metástasis hemáticas son frecuentes, principalmente a pulmón, hueso, hígado, cerebro.

El diagnóstico se hace con microscopia óptica e inmunohistoquímica, con los marcadores CD31, CD34, BMA-120 y antígeno factor VIII. El tratamiento es la mastectomía simple, y sólo de ser clínicamente positiva la axila, la disección axilar. La quimioterapia ha demostrado tener buena respuesta en el tratamiento de estos tumores, llegando a lograr una reducción de

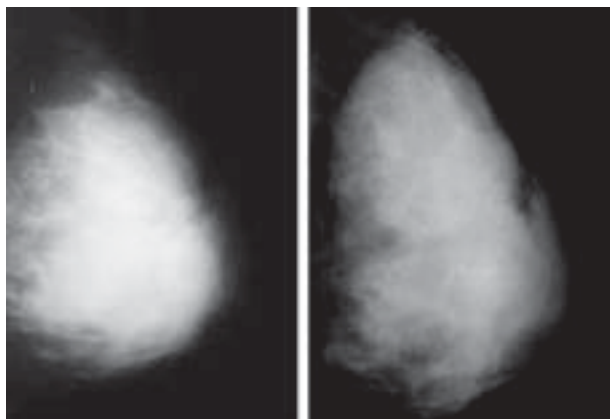
hasta un 50 % del tamaño tumoral <sup>(1,2)</sup>.

## CASO CLÍNICO

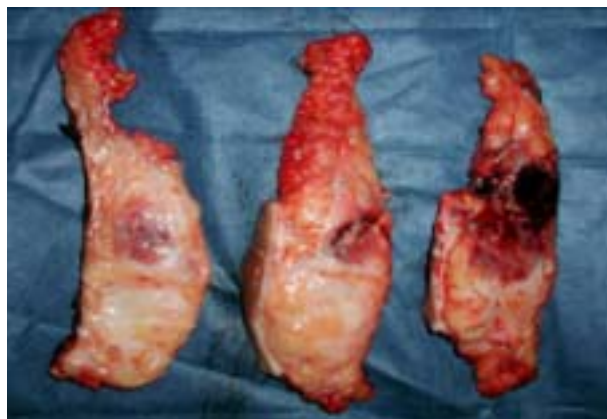Paciente femenina de 22 años quien consultó con nódulo en mama izquierda de 3 años de evolución, el cual presentó crecimiento rápido, por lo cual, se le practicó extra hospitalariamente mastectomía parcial izquierda sin biopsia intraoperatoria. Un mes después se recibe reporte de biopsia definitiva, el cual concluye con el diagnóstico de angiosarcoma bien diferenciado, por lo cual es referida al Servicio de Patología Mamaria del Instituto de Oncología Dr. Miguel Pérez Carreño, donde al examen físico de ingreso se evidencia tumor de 10 cm x 7 cm de diámetro que ocupa los cuadrantes superiores y región centro mamaria de la mama izquierda (Figura 1) y axila libre, resto del examen físico sin alteraciones. Dentro de los estudios de imágenes que se le practicaron, se realizó una mamografía, donde se evidencia en la mama izquierda, imágenes nodulares de alta densidad, sin microcalcificaciones (Figura 2). Se le realizó resonancia magnética nuclear (RMN), donde se aprecia gran masa tumoral de



**Figura 1.** En la mama izquierda se evidencia tumor de 10 cm x 7 cm de diámetro que ocupa los cuadrantes superiores y región centro mamaria.

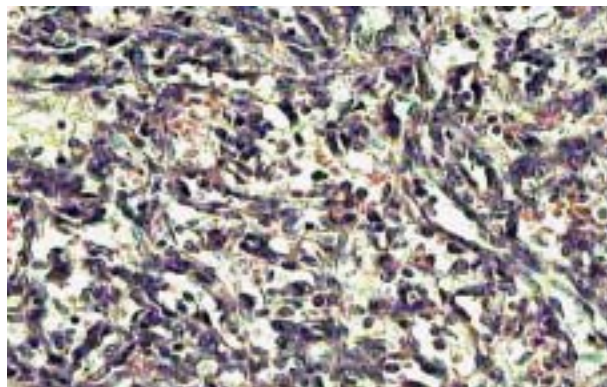


**Figura 2.** Mamografía, donde se evidencia en la mama izquierda, imágenes nodulares de alta densidad, sin microcalcificaciones.



**Figura 3.** Tumor que compromete cuadrantes supero externos y región centromamaria de la mama, de crecimiento infiltrante al parénquima adyacente así como del tejido adiposo, sin compromiso de la pared torácica.

contornos lobulados, bien definidos, ocupando casi la totalidad de la mama izquierda de 7 cm x 7 cm de diámetro. Se le realizan estudios de extensión, ultrasonido abdomino-pélvico y gammagrama óseo sin evidencia de enfermedad sistémica. Se discute el caso en reunión de servicio, decidiéndose realizar mastectomía simple, la cual se practicó en noviembre de 2002, encontrándose como hallazgo intraoperatorio, un tumor que compromete cuadrantes supero externos y región centromamaria de la mama, sin compromiso de la pared torácica (Figuras 3 y 4). Posteriormente se refirió al Servicio de Radioterapia y Oncología Médica, donde recibe tratamiento adyuvante con radioterapia externa (5000 cGys) y 6 ciclos de quimioterapia con el esquema de CIVADIC. Actualmente la paciente se encuentra en buenas condiciones, sin evidencia de enfermedad a distancia, en su último control en mayo de 2004.



**Figura 4.** Microscópicamente está compuesto por múltiples canales vasculares anastomosados entre sí. Se pueden también apreciar células fusiformes en proporción variable, así como nidos sólidos y papilas.

## DISCUSIÓN

Los angiosarcomas mamarios son un grupo heterogéneo de neoplasias vasculares malignas poco frecuentes<sup>(3)</sup>. Pueden originarse de novo, o como complicación de cirugía y radioterapia por cáncer<sup>(4)</sup>, en muchos casos asociados a

linfedema crónico poslinfadenectomía (Tumor de Stewart y Treves). El diagnóstico erróneo inicial continúa siendo frecuente, tanto clínico-radiológico como histológico <sup>(5)</sup>, lo que tiene relación directa con la evolución y el pronóstico de la enfermedad en tanto que retarda su tratamiento efectivo. Esta aseveración concuerda con la evolución en cuanto al diagnóstico incorrecto que se realizó desde el comienzo en la paciente a la cual nos referimos en este aparte.

Los angiosarcomas mamarios no exceden 0,05 % de los tumores primarios malignos en esta localización <sup>(1)</sup>, sin embargo, se originan en la mama más frecuentemente que en ningún otro órgano <sup>(6,7)</sup>. Estas cifras concuerdan con las obtenidas en nuestro instituto, las cuales reportan al angiosarcoma de la mama como el tumor mesenquimal maligno más frecuente (0,35 %) del total de sarcomas de la mama (0,7 %). Estos tumores tienden a presentarse entre la tercera y cuarta décadas de la vida, sin embargo, nuestra paciente apenas cuenta con 22 años, lo que también se puede observar en algunas de las referencias consultadas <sup>(8)</sup>.

Usualmente estos tumores se presentan como nódulos o masas indoloras con coloración azulada-rojiza o violácea de la piel suprayacente, siendo este último hallazgo imperceptible en nuestra paciente. Los antecedentes más frecuentemente informados son la cirugía y radiación previas de la mama, con o sin linfedema crónico, pero está bien establecida su ocurrencia sin tales eventos precedentes, dato este que se pone en evidencia en la paciente que nos ocupa <sup>(9)</sup>.

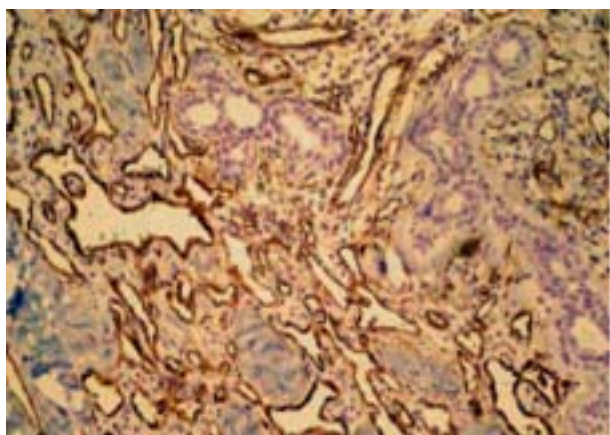
En cuanto a los estudios de imágenes, se puede decir que los hallazgos mamográficos no son patognomónicos, por lo que el diagnóstico no se puede realizar sobre la base de estos datos radiológicos, aunque nos pueden orientar y así cuando el angiosarcoma se presenta como una masa, ésta tiene un tamaño medio de 4,6 cm, suele estar bien delimitada y no tiene

microcalcificaciones, sin embargo, los carcinomas tienen un tamaño medio de 2 cm a 3 cm de diámetro, y las espiculaciones y las microcalcificaciones son frecuentes <sup>(10)</sup>. Estos datos concuerdan con los hallazgos mamográficos de la paciente en discusión.

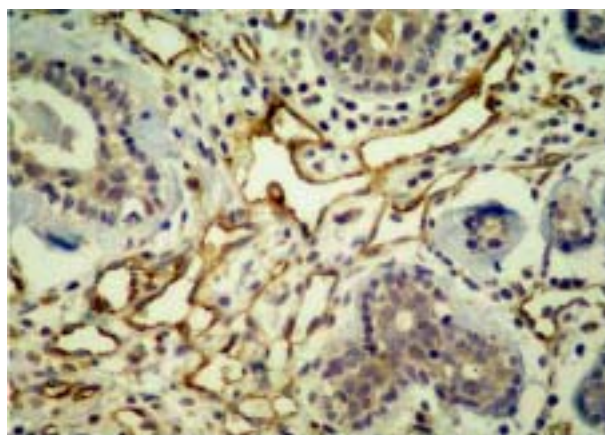
El papel de la ecografía en el diagnóstico de este tipo de tumores es principalmente confirmar los datos de la exploración física y mamográficos, ya se presente como una masa o como un aumento difuso. Se describe la ecoestructura como muy variable y no específica, aunque en muchos casos se observa un incremento de la ecogenicidad <sup>(10,11)</sup>, lo que se puede considerar como un signo de aumento de la vascularización, aunque no específico, y se debe confirmar con Doppler-color, que muestra la existencia de múltiples estructuras vasculares.

La tomografía computada helicoidal pone de manifiesto una captación patológica del contraste en toda la mama, muy rica y anárquica, lo que sugiere tumor vascular. Es un método de ayuda al diagnóstico y alternativo a la RMN en cierta patología de esta glándula, principalmente en centros donde no se dispone de esta última técnica <sup>(8)</sup>.

El inmunofenotipo de los angiosarcomas no es explorado con frecuencia, especialmente en los casos cuya buena diferenciación permite establecer el diagnóstico sin acudir a técnicas auxiliares. El perfil inmunohistoquímico del caso que estamos informando (Figuras 5 A y B), fue coincidente con lo referido en la literatura en cuanto a positividad para CD34 y el antígeno del Factor VIII (12,13). La expresión de marcadores como p53 y Ki-67, se ha explorado en diversos tipos de tumores vasculares <sup>(14,15)</sup>. Vale comentar que la contribución de la inmunohistoquímica y la biología molecular a la predicción de pronóstico y esclarecimiento de la histogénesis en los angiosarcomas está aún por definir y, seguramente requerirá del estudio de un número mayor de casos de los que hasta hoy se han reunido con tales fines <sup>(15)</sup>.



A



B

**Figura 5.** Estudios con inmunohistoquímica, con los marcadores CD34, y antígeno factor VIII (A. CD34 – B. Antígeno factor VII).

La punción aspiración con aguja fina ha sido realizada por varios autores <sup>(16)</sup>, sin resultados concluyentes, aunque siempre es hemática, circunstancia que apoya el diagnóstico y por tanto es aconsejable no realizar biopsia con aguja gruesa para evitar complicaciones de hemorragia y pasar directamente a la biopsia quirúrgica, más segura en estos tumores de origen vascular.

Histológicamente <sup>(2,17)</sup>, se reconoce infiltración mal definida de la grasa y el parénquima mamario por canales vasculares de tamaño y distribución irregular, anastomosados entre sí y revestidos por endotelio con atipia. Se clasifica en tres grados, dependiendo de las características arquitecturales y citológicas:

Bajo: los vasos están revestidos por células endoteliales hiper cromáticas, dispuestas en una o dos capas sin mitosis. No hay áreas papilares, ni de crecimiento sólido. No se reconoce necrosis ni lagos de sangre.

Intermedio: hay zonas papilares donde se reconocen mitosis. Si hay zonas sólidas son escasas. No hay áreas de necrosis ni hemorragia.

Alto: es un tumor anaplásico con áreas sólidas y papilares. Muestra necrosis y hemorragia. El pleomorfismo celular es marcado y hay abundantes mitosis.

Algunos autores <sup>(18,19)</sup>, refieren que el pronóstico está determinado fundamentalmente por el grado histológico. El tiempo medio de supervivencia libre de enfermedad es mayor de 15 años en el grado bajo, con una supervivencia del 91 % a los cinco años; mayor de 12 años en el grado intermedio, con una supervivencia del 68 % a los cinco años, y de 15 meses en el de alto grado, con una supervivencia del 14 % a los cinco años. El tamaño tumoral también influye en menor medida, empeorando el pronóstico en los tumores de más de 5 cm de diámetro. Sin embargo, otros autores describen que en líneas generales el 90 % de las pacientes no alcanza los 2 años de sobrevida posterior al diagnóstico.

La literatura describe como tratamiento adyuvante en estas pacientes el uso de la radioterapia externa al lecho tumoral para disminuir el porcentaje de recurrencia local en un 20 % al 50 % <sup>(20)</sup>, igualmente se utiliza como arma terapéutica el tratamiento con drogas a base de doxorrubicina y ciclosfosfamida <sup>(21)</sup>.

En cuanto al caso que exponemos en esta revisión podemos decir que el tratamiento adyuvante que recibió, coincide con la literatura revisada, ya que posterior a la realización de la mastectomía simple, la paciente recibió tratamiento adyuvante con radioterapia externa

y posteriormente quimioterapia. Cabe destacar que la paciente en la actualidad se encuentra en buenas condiciones generales (último control mayo 2004), sin evidencia clínica y paraclínica de enfermedad a distancia. Este comportamiento

individual coincide con los planteamientos hechos por algunos autores, donde los angiosarcomas bien diferenciados, presentan el mejor pronóstico en cuanto a sobrevida global y porcentaje de recurrencia local.

## REFERENCIAS

1. Tavassoli FA. Pathology of the breast. 2ª edición. 1999:633-650.
2. Armed Forces Institute of Pathology. Tumors of the mammary gland. 1993:320-327.
3. Rosen PP, Kimmel M, Ernsberger D. Mammary angiosarcoma. The prognostic significance of tumor differentiation. *Cancer*. 1988;62(10):2145-2151.
4. Bonetta A, Pagliari C, Morrica B. Post-radiation angiosarcoma of the breast: A clinical case. *Tumori*. 1995;81(3):219-221.
5. Britt LD, Lambert P, Sharma R, Ladaga LE. Angiosarcoma of the breast. Initial misdiagnosis is still common. *Arch Surg*. 1995;130(2):221-223.
6. Macias-Martinez V, Murrieta-Tiburcio L, Molina-Cardenas H, Dominguez-Malagon H. Epithelioid angiosarcoma of the breast. Clinicopathological, immunohistochemical, and ultrastructural study of a case. *Am J Surg Pathol*. 1997;21(5):599-604.
7. Rosen PP. Rosen's Breast Pathology. Filadelfia. New York: Ed. Lippincott-Raven; 1997.
8. Martín N, Alonso Á, Echeverría C, et al. Angiosarcoma difuso de mama: hallazgos mediante TC-helicoidal. A propósito de un caso. *Radiología*. 2003;45(4):185-188.
9. Edeiken S, Russo DP, Knecht J, Parry LA, Thompson RM. Angiosarcoma after tylectomy and radiation therapy for carcinoma of the breast. *Cancer*. 1992;70(3):644-647.
10. Liberman L, Dershaw DD, Kaufman RJ, Rosen PP. Angiosarcoma of the breast. *Radiology*. 1992;183(3):649-654.
11. Elwady N, Ousehal A, Alibou F, Tazi Z, Boukind H, Kadiri R. Angiosarcoma of the breast. Radiological aspects. About one case. *J Radiol*. 2000;81(1):50-53.
12. Sirgi KE, Wick MR, Swanson PE. B72.3 and CD34 immunoreactivity in malignant epithelioid soft tissue tumors. Adjuncts in the recognition of endothelial neoplasms. *Am J Surg Pathol*. 1993;17(2):179-185.
13. De Young BR, Wick MR, Fitzgibbon JF, Sirgi KE, Swanson PE. CD3 1. An immunospecific marker for endothelial differentiation in human neoplasms. *Appl Immunohistochem*. 1993;1:97-100.
14. Zietz C, Rossle M, Haas C, Sendelhofert A, Hirschmann A, Sturzl M, Lohrs U. MDM-2 oncoprotein overexpression, p53 gene mutation, and VEGF up-regulation in angiosarcomas. *Am J Pathol*. 1998;153(5):1425-1433.
15. Zu Y, Perle MA, Yan Z, Liu J, Kumar A, Waisman J. Chromosomal abnormalities and p53 gene mutation in a cardiac angiosarcoma. *Appl Immunohistochem Mol Morphol*. 2001;9(1):24-28.
16. Malavaud B, Personnier A, Martel P, Roche H, Marques B. Angiosarcoma of the breast. *J Gynecol Obstet Biol Reprod (Paris)*. 1989;18(2):173-176.
17. Rosen PP, Kimmel M, Ernsberger D. Mammary angiosarcoma. The prognostic significance of tumor differentiation. *Cancer*. 1988;62(10):2145-2151.
18. Donnell RM, Rosen PP, Lieberman PH, Kaufman RJ, Kay S, Braun DW Jr, et al. Angiosarcoma and other vascular tumors of the breast. *Am J Surg Pathol*. 1981;5(7):629-642.
19. Merino MJ, Carter D, Berman M. Angiosarcoma of the breast. *Am J Surg Pathol* 1983;7(1):53-60.
20. Burgdorf WH, Mukai K, Rosai J. Immunohistochemical identification of factor VIII-related antigen in endothelial cells of cutaneous lesions of alleged vascular nature. *Am J Clin Pathol*. 1981;75(2):167-171.
21. Rosenberg SA, Tepper J, Glatstein E, Costa J, Young R, Baker A, et al. Prospective randomized evaluation of adjuvant chemotherapy in adults with soft tissue sarcomas of the extremities. *Cancer*. 1983;52(3):424-434.