

## Efectividad de los Mini Implantes dentales como Medio de Retención de Prótesis Transitorias de Carga Inmediata en Pacientes Edéntulos

Alejandro Sierra R.<sup>1</sup>, Andreína Jordán B.<sup>2</sup>

<sup>1</sup>Departamento de Estomatoquirúrgica. <sup>2</sup>Departamento Prostodoncia y Oclusión  
Facultad de Odontología. Universidad de Carabobo  
asierra4@uc.edu.ve

Recibido: 13/08/2007  
Aceptado: 23/07/2008

### Resumen

El propósito de esta investigación fue evaluar la efectividad clínica de los mini implantes dentales (MDI), utilizados como dispositivos provisionales de retención de prótesis transitorias inmediatas durante el periodo de cicatrización e integración de implantes convencionales. 25 mini implantes fueron insertados en 8 pacientes (4 hombres y 4 mujeres) para ser utilizados como medios de retención provisionales para prótesis transitorias inmediatas tipo sobredentadura. Las variables: diámetro y longitud (mm), hueso, implantación en alvéolo post extracción y la falla del implante fueron estudiadas. El tiempo promedio de seguimiento de los MDI fue de  $200,68 \pm 20,81$  días. 4 MDI (16,0 %) todos de 15 mm. de longitud fueron extraídos por presentar movilidad con signos clínicos de inflamación en ausencia de supuración. 2 MDI (33,3%) eran de 2,4 mm. de diámetro. 75% de los fracasos se presentaron en maxilar y todos asociados a alvéolos postextracción. Una correlación baja fue encontrada entre las variables y la falla del mini implante. Se concluye, que la utilización de los MDI como medios de retención para prótesis transitorias tipo sobredentadura de carga inmediata durante el periodo de oseointegración de implantes convencionales, representa una alternativa factible con resultados óptimos y predecibles.

**Palabras clave:** Mini-implantes dentales (MDI), Provisionales, Sobredentaduras, Éxito, Carga Inmediata.

### Summary. Effectiveness of the Mini Dental Implants used as Mean for Retention of Transitory Immediate Prosthesis on Patients Edentulous

The purpose of the investigation was to evaluate the clinical success of the mini dental implants (MDI) used as provisional devices for retention of transitory immediate prosthesis during the healing period and integration of conventional implants. 25 mini implants were inserted in 8 patients (4 men and 4 women) in order to use it as provisional methods of retention for immediate transitory overdenture. The variables: diameter and length in mm., bone, implantation in postextraction sockets and the failure of the implant were studied. The follow up average time of the MDI has been  $200,68 \pm 20,81$  days. 4 MDI (16,0 %) all of 15 mm. of length there were extracted for presenting mobility with clinical signs of inflammation in absence of suppuration. 2 MDI (33,3 %) was 2,4 mm. of diameter. 75 % of the defeats presented in maxillary and all associates to postextraction sockets. A low interrelation was found between the variables and the failure of the mini implant. Based on the obtained results it is possible to conclude that the use of the MDI as means of retention for immediate load transitional overdenture during the osseointegration period of conventional implants, represents a feasible alternative with ideal and predictable goals.

**Key Words:** Mini dentals implants (MDI), Provisional, Overdenture, Success, Immediate Load.

## Introducción

La utilización de los implantes endoóseos de titanio cambiaron de forma radical el curso de la implantología moderna. El concepto original propuesto por Bränemark (1), basado en su uso como dispositivo de retención y anclaje para prótesis totales, incrementa la comodidad del paciente edéntulo de larga data, especialmente en quienes los procesos resorptivos de los maxilares comprometen la estabilidad de las mismas. Esta propuesta, aun actual, hace necesaria la inserción de 2 o más implantes de diámetro estándar entre 3,75 a 4,8 mm. en los procesos alveolares de los maxilares, los cuales como requisito previo e indispensable deben tener suficiente anchura ósea para conseguir un adecuado contacto entre la superficie del implante y el hueso. Posterior a la inserción y si durante la misma no se consigue la estabilidad primaria del implante o se presenta algún defecto óseo tal como fenestración o dehiscencia, se debe mantener un período de al menos 2 semanas libre de prótesis para prevenir cargas prematuras (2), permitiéndose así la integración óptima del implante y si se realizan técnicas de regeneración ósea, este tiempo deberá extenderse a 12 semanas (3). Por ello, la colocación inmediata de la prótesis tipo sobre dentaduras con soporte mucoso y anclaje en implantes no están siempre indicadas.

Para aquellos pacientes en cuyo caso no exista estructura ósea suficiente para la colocación de implantes de al menos 3,75 mm (1), estableciendo el uso de los Mini Implantes Dentales (MDI) de 1,8 mm de diámetro (4). Entre las ventajas propuestas con el uso de MDI, se incluyen el menor sangrado, menor incomodidad en el postoperatorio y una cicatrización más rápida, basados en que su menor diámetro reduce la maniobrabilidad quirúrgica y hace más sencilla la cirugía de inserción con una menor pérdida ósea cuando se compara con el método tradicional (5). Otra ventaja, es su costo económico el cual representa entre 15 y 20 % menos del costo de implantes convencionales (2, 6).

Los MDI fueron primeramente usados como implantes provisionales para carga inmediata los cuales eran insertados durante la cirugía de colocación de los implantes convencionales con

la finalidad de servir como medios de retención de prótesis inmediatas, que además de brindar al paciente beneficios estéticos y funcionales, en el mismo momento de finalizar la cirugía; estas sobredentaduras transitorias con carga inmediata en los MDI previenen las cargas prematuras en el hueso que comprometan la estabilidad de los implantes definitivos (2, 4).

Estudios previos han demostrado que la tasa de éxito oscila entre 92% y 97%, dependiendo del número y la zona donde se colocan los MDI (7, 8). Sin embargo, recientemente Balkin, Steflik y Nadal (9), reportaron que al microscopio óptico existe una unión aparente entre el hueso y la superficie de de los MDI que sugiere integración; conjuntamente Bulard y Vance (10), demuestran que existe estabilidad protésica suficiente, reportando un éxito de 92,2 % durante un seguimiento de 8 años. Fundamentado en estas investigaciones, la US.FDA en el año 2003, aprueba la utilización de los MDI como medios de anclajes definitivos con una estabilidad clínica y un éxito predecible y satisfactorio (11).

El propósito de esta investigación fue evaluar la efectividad de los MDI a través de su comportamiento clínico y la supervivencia cuando son utilizados como dispositivos provisionales de retención de prótesis transitorias inmediatas durante el periodo de cicatrización e integración de implantes convencionales en pacientes edéntulos totales.

## Materiales y Métodos

Estudio descriptivo y correlacional de las variables diámetro (mm) del MDI, longitud (mm) del MDI, hueso donde se colocó el implante (mandíbula y/o maxilar), implantación inmediata en una zona postexodoncia o no y la falla del implante definida como su movilidad, así como extracción del hueso maxilar antes de la carga protésica de los implantes convencionales fueron incluidas en el análisis. La prueba estadística utilizada fueron tablas de contingencias y correlacional de *phi* debido a que todas las variables estudiadas eran dicotómicas, y analizadas mediante el programa estadístico SPSS®11.0.1 para Windows con un intervalo de confianza del 95%.

Un total de 25 mini implantes (MDI®, IMTEC Corp., Oklahoma, USA), de diámetros 1,8 y 2,4 mm., y de longitudes 13 y 15 mm., fueron insertados como medios de retención provisional de prótesis transitorias inmediatas tipo sobredentadura en 8 pacientes (4 hombres y 4 mujer) de  $57,38 \pm 2,19$  (Rango: 38 – 72) años de edad, edéntulos o con indicación de extracción seriada por motivos periodontales de todos los dientes remanentes mandibulares y/o maxilares. Los MDI fueron evaluados durante el período de oseointegración de los implantes convencionales.

#### *Técnica Quirúrgica.*

Bajo anestesia local con Articaína al 4% con 1:100.000 de epinefrina (Septanest®, Septodont, Brasil) y sedación consciente endovenosa se procedió a la extracción seriada mediante la técnica habitual, de todos los dientes remanentes tanto en maxilar, como en mandíbula, según fue la indicación. Una vez finalizadas las extracciones, se procedió a realizar la regularización ósea mediante pieza recta y fresa de carburo de tungsteno N° 12 hasta conseguir una plataforma ósea plana con un grosor superior a los 5 mm, que permitió la colocación de los implantes convencionales.

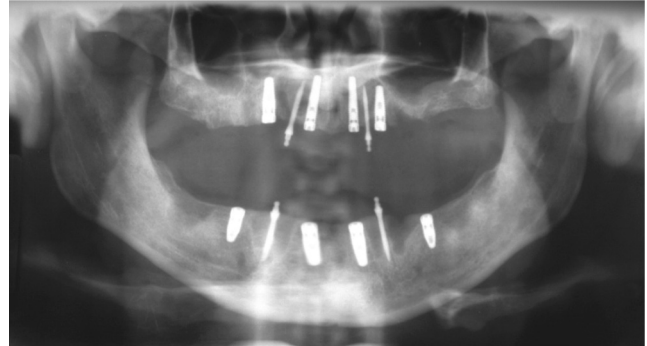
De 2 a 4 implantes de 4,3 mm de diámetro fueron insertados, siguiendo la técnica tradicional en la zona intermentoniana mandibular así como en el maxilar, en los espacios correspondientes a los incisivos laterales y los primeros premolares. Posteriormente, 4 MDI, 2 en maxilar y/o 2 en mandíbula fueron colocados en la posición de caninos (Fig 1), excepto el paciente N° 1, en el cual se colocaron 3 MDI, intermentonianos y en el paciente N° 5, se decidió colocar 4 MDI en el maxilar, debido a que no presentaba condiciones anatómicas para la colocación de los implantes convencionales de forma inmediata.

#### *Técnica Protésica.*

Previo a la cirugía de extracción y colocación de los implantes convencionales y partiendo de una evaluación intra y extrabucal de cada caso, con impresiones anatómicas montadas en articulador semiajustable tipo WHIP-MIX, se confeccionó una sobredentadura inmediata total uní o bimaxilar tomando en consideración los aspectos funcionales y estéticos de cada caso. Una

vez finalizada la cirugía, la o las prótesis fueron adaptadas, utilizando material de rebase rígido para realizar un arrastre de los Metal Housing de los MDI; quedando los mismos insertados en la sobredentadura. Finalmente, se realizó el acabado, pulido y ajuste oclusal, para así dejar instaladas las sobredentadura de forma inmediata a los pacientes.

Fig. 1. Rx Panorámica que muestra los MDI posterior a la cirugía



## Resultados

Todos los pacientes fueron incluidos para la evaluación. No hubo diferencias significativas en cuanto a la edad y sexo de los pacientes ( $p > 0,05$ ). No se evidenciaron complicaciones intra o post operatorias en ninguno de los procedimientos y en todos los casos fue posible colocar la prótesis tipo sobredentadura con retención en los mini implantes, los datos de cada paciente se muestran en la tabla 1.

El tiempo promedio de seguimiento de los MDI fue de  $200,68 \pm 20,81$  días (Rango: 2 – 409 días). De los 25 MDI colocados, 19 (76,0%) tenían un diámetro de 1,8 mm y 21 (84,0%) tenían longitud de 15 mm., un número de 10 (40,0%) MDI fueron colocados en el hueso maxilar y 14 (41,2%) inmediatamente posterior a la extracción del diente ubicado en la zona de colocación (Tabla 1).

Del total de 25 MDI evaluados, 4 MDI (16 %) fueron extraídos por presentar movilidad con signos clínicos de inflamación en ausencia de supuración, 2 MDI eran de 1,8 mm, correspondiente a un 10,5% de falla para ese diámetro y 2 MDI de 2,4 mm, lo que equivale a 33,3% de fracaso de los colocados de esa medida. Todos los mini implantes

**Tabla 1.** Distribución de pacientes según el hueso diámetro, fracaso y seguimiento de los MDI

Paciente	Edad (años)	Hueso	Diámetro en mm.	Fracaso	Tiempo de Seguimiento. (Días) m = 200,68 ± 20,81
1	72	Mandíbula	1,8	NO	409
		Mandíbula	1,8	NO	409
		Mandíbula	1,8	NO	409
2	54	Maxilar	1,8	NO	332
		Maxilar	1,8	NO	332
3	62	Maxilar	1,8	NO	213
		Maxilar	1,8	SI	53
		Mandíbula	1,8	NO	213
4	63	Mandíbula	1,8	NO	213
		Maxilar	1,8	SI	50
5	47	Maxilar	2,4	NO	173
		Maxilar	2,4	NO	173
		Maxilar	2,4	NO	173
		Maxilar	1,8	SI	120
		Mandíbula	1,8	NO	210
6	38	Mandíbula	1,8	NO	210
		Mandíbula	2,4	SI	145
		Mandíbula	2,4	NO	2
7	68	Mandíbula	2,4	NO	145
		Mandíbula	1,8	NO	146
		Mandíbula	1,8	NO	146
8	55	Mandíbula	1,8	NO	146
		Mandíbula	1,8	NO	146

retirados (19%) poseían una longitud de 15 mm, 3 de ellos colocados en el maxilar que equivalen a 30 % de fallas para la colocación en ese hueso en comparación a 1 (6,7%) MDI presentado en la mandíbula. Paralelamente todos los MDI que fallaron se habían insertados en alvéolos post extracción, con un porcentaje de fracaso de 28,4 % (Tabla 2)

El estudio correlacional de *phi* (Tabla 3) demostró una relación baja de todas las variables analizadas, siendo la inserción en alvéolos post extracción la más alta de todas con 0,383 y el valor significativo para esta muestra con un  $p = 0.05$ ; de igual forma se obtuvo una relación indirecta - 0.312 en cuanto al hueso donde fue colocado el MDI no mostro significancia  $p > 0.05$ .

Todas las prótesis se mantuvieron estables en boca a pesar de la pérdida prematura de uno de los MDI antes de la fecha de carga de los implantes convencionales.

**Tabla 2.** Tablas de contingencias para las variables diámetro, longitud, hueso, alvéolo post-exodoncia vs. fracaso del MDI

Variable:	Fracaso del MDI			
	No	%	Si	%
Diámetro en mm.				
1,8 n = 19	17	89,5%	2	10,5%
2,4 n = 6	4	66,7 %	2	33,3%
Longitud en mm.				
13 n = 4	4	100%	0	-
15 n = 21	17	81%	4	19 %
Hueso				
Maxilar n = 10	7	70%	3	30%
Mandíbula n = 15	14	93,3%	1	6,7 %
Alvéolo Postextracción				
Si n = 14	10	71,6%	4	28,4%
No n = 11	11	100 %	0	-



**Tabla 3.** Correlación phi para las variables diámetro, longitud, hueso y alvéolo post-exodoncia vs. el fracaso de los MDI

Variable:	Correlación <i>phi</i>	Sig.
Diámetro en mm.	0,266	0,18
Longitud en mm.	0,190	0,34
Hueso de Colocación.	- 0,312	0,11
Alvéolo Postexodoncia	0,387	0,05

## Discusión

La carga protésica en implantes convencionales de colocación inmediata a la extracción y regularización ósea, ya sea del maxilar como de la mandíbula, está proscrita al menos por un período mínimo de 2 a 4 semanas en los casos más óptimos (2, 3), cuando la estabilidad primaria de al menos uno de los implantes no esta completamente segura este período deberá aumentarse al menos a 12 semanas (3, 12).

La colocación de Mini Implantes como medios de retención para prótesis transicionales, tipo sobredentadura de carga inmediata durante el período de oseointegración de implantes convencionales, ha sido comprobada por diversos autores como una técnica factible, que proporciona estabilidad estética en aquellos casos en los que resulta imposible la carga inmediata de los implantes convencionales (2, 4, 6, 7, 13). En la presente evaluación preliminar se observa estabilidad protésica y estética aceptable en todos los casos rehabilitados aun cuando se perdiese uno de los mini implantes.

Se ha establecido que el porcentaje de éxitos de los MDI es de 92 a 96%, Vigolo, Givani, Majzoub y Cordioli (8), demostraron un éxito de 95,3 % al evaluar 192 MDI en un período de 7 años de seguimiento; Shatkin T, Shatkin S, Oppenheimer B, y Oppenheimer A. (14), mediante un estudio retrospectivo multivariable mediante “Regresión de Cox” aplicado a 2514 MDI consiguen un éxito de 94,5 % después de 2,9 años de seguimiento, paralelamente Ahn y cols.(2) reportan un éxito de 96,3% en un seguimiento de 27 MDI y Bulard y Vance (10), reporta el porcentaje de éxito más bajo con un 91,2%. Estos datos nó coinciden con los obtenidos en el presente estudio al obtener un éxito de 84,0 % después de 6,5 meses de

seguimiento; no obstante, es necesario hacer notar que la muestra es pequeña en comparación al resto de los estudios de supervivencia y solo comparable al estudio de Ahn y cols (2), en 2004. Todos estos estudios presentaron como la causa de fracaso de los mini implantes, la movilidad del mismo con o sin supuración, lo cual concuerda con los signos mostrados por los implantes retirados en la investigación.

Shatkin y col (14), encontró una supervivencia mayor en los mini implantes de diámetro 2,4 en comparación con los de 1,8 mm. (92.7% vs. 89.2%), este autor indica que siempre que las condiciones óseas lo permitan, deben elegirse implantes de diámetro ancho, no obstante, aclara que en su estudio la ausencia de aleatoriedad no permite hacer una conclusión definitiva. Esta investigación no concuerda con este resultado, debido a que el diámetro estándar de 1,8 mm mostró un éxito mayor con 89,5% en comparación a 66,7% del diámetro ancho, sin embargo, se observó una relación baja entre esta variable y el fracaso.

Planteamiento, que expone que mientras más largo sea el implante, este tendrá una mayor estabilidad y supervivencia, ha sido aceptado por la comunidad implantológica mundial y comprobado por estudios. Winkler, Morris y Ochi (15), valoraron la influencia de la longitud en la supervivencia de 2900 implantes convencionales de 3 y 4 mm de diámetro, obteniendo valores de 94,3% de éxito en casos de implantes con 13 mm de longitud y de 97,2% en implantes de 16 mm de longitud. Hasta la fecha, investigaciones que valoren la influencia de la longitud en éxito de los MDI no han sido publicados. Este trabajo, muestra un éxito mayor en implantes de 13 mm de longitud que en aquellos casos donde se colocaron

implantes con longitud de 15 mm y una relación *phi* muy baja entre las variables (0,190). Estos resultados podrían estar relacionados con el bajo número de MDI de 13 mm de longitud utilizados en esta muestra, por lo que se hacen necesarios aumentar y equiparar las mismas para obtener resultados concluyentes.

En la muestra, 75% de los fracasos fueron obtenidos en el maxilar (3 de 4 MDI fracasados), específicamente en el implante más posterior del lado izquierdo; sin embargo, la correlación de entre estas variables fue baja. Estos datos concuerdan por lo descritos por los diferentes autores quienes plantean que la colocación en el maxilar del MDI presenta 3,33 veces mayor riesgo a fracasos, especialmente en maxilar posterior, (2, 9, 10), además justifica el protocolo planteado por Sendax (4), quien sugiere que deben colocarse mínimo 6 mini implantes en el maxilar para obtener estabilidad y éxito en la técnica.

Todos los fracasos se observaron en zonas donde previo a la inserción del implante se había realizado un extracción dental, y aun cuando la correlación de *phi* mostrada fue la mayor de todas las variables, y esta aun debe ser considerada baja al no ser superior a 0,40; esto pudiera tener relación directa y ser una causa del fracaso, aunado a que el motivo de la extracción en todos los pacientes era enfermedad periodontal severa, lo que podría disminuir la estabilidad primaria necesaria para la carga inmediata. No obstante, hasta la fecha no se conocen publicaciones que relacionen el fracaso de los MDI con la colocación de los mismos, en zonas relacionadas a extracción dental inmediata. A parte de esto, el período de seguimiento en aquellos casos de fracaso de implantes fue de  $108,3 \pm 30$  días, durante este tiempo ninguno de los pacientes refirió la pérdida de la estabilidad de las prótesis transitorias, lo cual basado en que el tiempo mínimo necesario para la carga protésica de los implantes convencionales es de 90 días, hace suponer que aún cuando falle la oseointegración del MDI este provee una fijación en el hueso suficiente para mantener la prótesis transitoria hasta finalizar el tiempo de espera, sin tener que cargar prematuramente a los implantes convencionales.

## Conclusiones

Basado en los resultados obtenidos hasta la fecha se puede concluir que la utilización de los Mini Implantes, como medios de retención para prótesis transicionales tipo sobredentadura de carga inmediata, durante el período de oseointegración de implantes de diámetros convencionales, representa una alternativa factible con resultados óptimos y predecibles, que aseguran la rehabilitación oclusal inmediata a la pérdida dental, permitiendo ofrecer al paciente, recientemente edéntulo, comodidad y estética posterior a la cirugía.

## Agradecimientos

Los autores quieren hacer un especial agradecimiento al Lic. Gustavo Pinto por su valiosa colaboración como asesor en el análisis estadístico.

## Referencias

1. Branemark PI, Adell R, Breine U, Hansson BO, Lindstrom J, Ohlsson A. Intraosseous anchorage of dental prostheses: I Experimental studies. *Scand J Plast Reconstr Surg*. 1969;3(2):81-100.
2. Ahn MR, An KM, Choi JH, Sohn DS. Immediate loading with mini dental implants in the fully edentulous mandible. *Implant Dent*. 2004; 13(4):367-72.
3. Chiapasco M, Abati S, Romeo E, Vogel G. Implant-retained mandibular overdentures with Branemark System MKII implants: a prospective comparative study between delayed and immediate loading. *Int J Oral Maxillofac Implants*. 2001; 16(4):537-46.
4. Sendax VI. Mini-implants as adjuncts for transitional prostheses. *Dent Implantol Update*. 1996 ; 7(2):12-5.
5. Attar MS, el Shazly D, Osman S, El Domiati S, Salloum MG. Study of the effect of using mini-transitional implants as temporary abutments in implant overdenture cases. *Implant Dent*, 1999; 8(2):152-8.

6. Griffiths TM, Collins CP, Collins PC. Mini dental implants: an adjunct for retention, stability, and comfort for the edentulous patient. *Oral Surg Oral Med Oral Pathol Oral Radiol Endod.* 2005; 100(5):81-84.
7. Vigolo P, Givani A. Clinical evaluation of single-tooth mini-implant restorations: a five-year retrospective study. *J Prosthet Dent.* 2000; 84(1):50-54.
8. Vigolo P, Givani A, Majzoub Z, Cordioli G. Clinical evaluation of single-tooth and Multi-tooth mini-implant restorations: a 7-year retrospective study. *Int J Oral Maxillofac Implants.* 2004; 19(5):703-709.
9. Balkin B, Steflik D, Naval F. Mini-dental Implant insertion whit auto-advance technique for ongoing applications. *J Oral Implantol.* 2001; 27(1): 32-37.
10. Bulard RA, Vance JB. Multi-clinic evaluation using mini-dental implants for long-term denture stabilization: a preliminary biometric evaluation. *Compend Contin Educ Dent.* 2005; 26(12):892-97.
11. FDA.Center for devices and radiological healt [Internet]. Rockville (MD). U.S. Food and Drug Administration. Imtec Sendax MDI and MDI Plus: Indications for Use Statement. 2003. [consultado 21-01-2007]. Disponible en: <http://www.fda.gov/cdrh/pdf3/k031106.pdf>.
12. Nikellis I, Levi A, Nicolopoulos C. Immediate loading of 190 endosseous dental implants: a prospective observational study of 40 patient treatments with up to 2-year data. *Int J Oral Maxillofac Implants.* 2004; 19(1):116-23.
13. Christensen GJ. The 'mini'-implant has arrived. *J Am Dent Assoc.* 2006; 137 (3):387-90.
14. Shatkin TE, Shatkin S, Oppenheimer BD, Oppenheimer AJ. Mini dental implants for long-term and removable prosthetics: a retrospective analysis of 2514 implants placed over a five-year period. *Compend Contin Educ Dent.* 2007; 28(2): 92-99
15. Winkler S, Morris HF, Ochi S. Implant survival to 36 months as related to length and diameter. *Ann Periodontol.* 2000; 5(1):22-31.

