

TERAPIA REGENERATIVA EN UN LECHO QUIRURGICO. REPORTE DE UN CASO

Carla David Peña* • María de Los Angeles León Camacho** • José Leonel Castillo**
Jenair Yopez Guillen** • Yuliana Cols Gutierrez*

*Departamento de Biopatología. Grupo de Investigaciones Biopatológicas. **Departamento de Medicina Oral. Facultad de Odontología. Universidad de los Andes. Correo electrónico: carla.d@ula.ve, cldp58@gmail.com

RESUMEN

El uso de materiales biocompatibles juega un papel importante en la ingeniería tisular, aplicando principios en varias ramas de la odontología, tales como periodoncia, cirugía bucal, maxilo-facial e implantología. En la implantología, los problemas principales radican en la falta de hueso adecuado y la proximidad de los aditamentos a las estructuras anatómicas. Los procedimientos quirúrgicos avanzados que actúan como un complemento de los implantes dentales aplican los materiales empleados para la regeneración ósea guiada (ROG), terapia que se usa con el fin de promover la regeneración de hueso en defectos óseos maxilares, para crear un lecho adecuado en el posicionamiento de implantes. En muchos casos, la ventaja de utilizar algún tipo de material para rellenar el defecto, es aumentar la superficie donde se produce la respuesta, obteniendo, luego del proceso de cicatrización ósea, mayor volumen de tejido. Por otra parte, han surgido materiales autólogos como el plasma rico en plaquetas (PRP) que es un material utilizado para regenerar tejidos blandos y duros basándose en la producción y liberación de factores de crecimiento contenidos en las plaquetas, que pueden mejorar la cicatrización de defectos quirúrgicos. El objetivo del presente estudio es describir la preparación de un lecho para un implante con ROG, utilizando un injerto heterólogo bovino, PRP y fibrina rica en plaquetas (FRP) como una membrana, en un paciente masculino con edentulismo parcial en el espacio de la UD 22 registrando su evolución durante 1 año, resultando en un incremento en altura vertical y anchura vestíbulo-palatina aceptable para la colocación de un implante.

Palabras clave: ROG, Injerto heterólogo, PRP, FRP, Implante.

REGENERATIVE THERAPY IN A SURGICAL BED. CASE REPORT

ABSTRACT

The use of biocompatible materials plays an important role in tissue engineering, by applying principles in various branches of dentistry, such as periodontics, oral surgery, maxillofacial and implantology. In implantology, the main problems lie in the lack of an adequate bone and the proximity of the prostheses to the anatomical structures. Advanced surgical procedures that act as a complement of dental implants apply the materials used for guided bone regeneration (GBR), a therapy that aims to promote bone regeneration in maxillary defects, to create an adequate bed for the positioning of implants. In many cases, the advantage of using some type of material to fill the defect, is to increase the surface where the response is produced, obtaining, after the bone healing process, a greater volume of tissue. On the other hand, autologous materials such as platelet-rich plasma (PRP) have emerged, which is a material used to regenerate soft and hard tissues based on the production and release of growth factors contained in the platelets, which can improve the healing of surgical defects. The objective of the present study is to describe the preparation of a bed for an implant with GBR, using a bovine allograft, PRP and fibrin rich in platelets (FRP) as a membrane, in a male patient with partial edentulism in the space of the UD 22 recording its evolution during 1 year, resulting in an acceptable increase in vertical height and vestibulo-palatine width for the placement of an implant.

mity of the attachments to the anatomical structures. Advanced surgical procedures, that act as a complement of dental implants, apply the materials used for guided bone regeneration (GBR), therapy used to promote bone regeneration in maxillary bones defects, to create an appropriate bed in positioning implants. In many cases, the advantage of using some type of material to fill the defect, is to increase the surface where the response occurs, obtaining, after the bone healing process, a higher volume of tissue. On the other hand, there have been autologous materials such as platelet rich plasma (PRP) which is a material used to regenerate hard and soft tissues based on the production and release of growth factors contained in platelets, which can improve the healing of surgical defects. The purpose of this study is to describe the preparation of a bed for an implant with GBR, using a bovine heterologous graft, PRP and platelet-rich fibrin (PRF) as a membrane, in a male patient with partially edentulous in the space of the 22 DU, recording its evolution for 1 year, resulting in an increase in the lobby-palata vertical height and width acceptable for the placement of an implant.

Key words: GBR, heterologous graft, PRP, PRF, Implant.

Introducción

Las pérdidas dentarias se han asociado a múltiples factores causales. En efecto, se ha reportado una prevalencia en la pérdida de incisivos maxilares permanentes por traumatismo dentoalveolar de 91,53%. Esta cifra representa un reto para el prostodoncista y el cirujano bucal debido a la dificultad estética y biomecánica, además de ser un área más traumatizada y expuesta a hábitos ¹.

En la actualidad, la búsqueda de materiales biocompatibles juega un papel importante en la Ingeniería tisular adicionando en la odontología principios que se han aplicado en varias ramas, tales como periodoncia, cirugía bucal, maxilofacial, y la implantología bucal. En el campo de la cirugía bucal e implantología, los problemas más frecuentes son en el lugar de implantación, debido a la falta de hueso adecuado y la proximidad a las estructuras anatómicas, tales como el seno maxilar y el canal del nervio alveolar inferior. Estos procedimientos quirúrgicos avanzados que actúan como un complemento de los implantes dentales son la terapia denominada regeneración ósea guiada ¹⁻³.

Esta terapia, es considerada de importancia en implantología, con el fin de promover la regeneración de hueso en defectos óseos maxilares y crear un lecho adecuado en el posicionamiento de implantes. En muchos casos, la ventaja de utilizar algún tipo de material para rellenar el defecto, es aumentarla superficie donde se produce la respuesta, obteniendo, luego del proceso de cicatrización ósea, mayor volumen y altura de tejido ¹⁻⁵.

El material de relleno genera el soporte funcional y estructural para la regeneración de defectos, por medio de tres mecanismos de regeneración ósea asociados al éxito con materiales de relleno: la osteogénesis donde los osteoblastos presentes en el injerto óseo, que sobreviven al trasplante, proliferan y depositan una matriz osteoide inmadura, lo que se define como actividad osteoproliferativa; la osteoinducción, resulta de la estimulación de células pluripotenciales de origen mesenquimático para transformarse en osteoblastos. Esta estimulación se lleva a cabo a través de proteínas de alto peso molecular, siendo las

más estudiadas las proteínas óseas morfogenéticas (POM). Estas sustancias son secretadas por los osteoclastos, encontrándose además en pequeñas concentraciones en el tejido óseo. La osteoconducción, se conoce como la estimulación de células ya programadas para ser transformadas en osteoblastos por parte de sustancias osteopromotoras, este proceso requiere de oxígeno proveniente del lecho vascular y absoluta inmovilización del injerto óseo ⁴⁻⁶.

También han surgido materiales autólogos como el plasma rico en plaquetas (PRP) que representa un material utilizado para regenerar tejidos blandos y tejidos óseos. Las propiedades del PRP se basan en la premisa de que la producción y liberación de factores de crecimiento contenidos en las plaquetas podrían mejorar la cicatrización de defectos quirúrgicos. Se han reportado siete factores de crecimiento conocidos en el PRP y son: Factor de crecimiento derivado de plaquetas aa (PDGF_{aa}), factor de crecimiento derivado de plaquetas bb (PDGF_{bb}), factor de crecimiento derivado de plaquetas ab (PDGF_{ab}), factor de crecimiento transformante beta-1 y Beta-2 (TGF- 1, TGF- 2), factor de crecimiento vascular endotelial (VEGF), y factor de crecimiento epitelial (EGF). Otros factores de crecimiento liberados por las plaquetas son los factores de crecimiento tipo insulina I y II (IGF-I y IGF-II), factor de angiogénesis derivado de las plaquetas (PDGF) y el factor de plaquetas 4 (PF-4) ^{4,7,8}.

Estos factores de crecimiento están almacenados en los gránulos (alfa) de las plaquetas, se ha sugerido que cuando se adiciona el PRP a auto y hetero injertos da lugar a una más rápida epitelialización, un hueso más maduro y denso con trabéculas mejor organizadas y mayor regeneración ósea, además el PRP mejora la manipulación del material de injerto con el cual se combinan, facilitando la colocación de este y su estabilidad. El PRP da una

cantidad altamente concentrada de plaquetas autólogas, que contienen una variedad de mediadores biológicos, que pueden ser aplicadas directamente al sitio en cicatrización ⁹.

La preparación del PRP es relativamente simple, la sangre es recolectada del paciente y se somete a procesos de centrifugación para concentrar las plaquetas; luego se combina con cloruro de calcio al 10%, hueso liofilizado para producir un gel de coágulo viscoso, el cual se usa para ser introducido como material de injerto quirúrgico ¹⁰. La evidencia documentada demuestra que se produce la liberación de una cascada de factores de crecimiento mediante la activación de las plaquetas por medio del cloruro de calcio ^{7,8,11}.

El PRP no tiene un gran efecto como barrera pero la FRP podría utilizarse en forma de membrana y ambos inducen la liberación de factores de crecimiento, que aumentan la osteogénesis y ayudan a la maduración ósea cualitativamente, favoreciendo la formación de hueso e incrementando la tasa de cicatrización de injertos óseos autógenos ¹¹⁻¹⁴.

Se conoce que las proteínas morfogenéticas óseas inducen la formación de nuevo hueso. Sin embargo, el largo tiempo requerido por estas para producir nuevo hueso y la maduración del osteoide sugiere que el PRP acelera la actividad. El PRP actúa sobre las células que intervienen en la reparación incrementando la mitogénesis y la angiogénesis. Recientemente ha sido utilizado el PRP para tratar defectos periodontales, facilitar la regeneración de sitios con defectos óseos del reborde alveolar, mejorar los resultados de injertos óseos y de procedimientos preprotésicos, estimular la cicatrización ósea alrededor de un implante ^{11,14-16}.

La ROG, también se basa en el uso de membranas reabsorbibles y no reabsorbibles en combinación con biomateriales de relleno como hueso autólogo, homólogo, heterólogo

go o materiales aloplásticos con funciones de barrera mecánica². La selección de una de estas alternativas va a depender de la morfología del defecto óseo. Un defecto con paredes óseas conservadas (defecto cerrado) puede cicatrizar con el simple uso de hueso autólogo córtico-medular, siempre que el mismo conjuntamente con el coágulo de sangre, permanezca estable dentro del espacio a regenerar⁷⁻⁹. En un defecto con ausencia de una o más paredes óseas (defecto abierto), la regeneración puede ser obstaculizada por factores como falta de espacio causado por el colapso de tejidos superficiales, o la inestabilidad del coágulo debido a micro-movimientos durante la fase de cicatrización¹⁷⁻¹⁹.

En estos casos, la membrana además de cumplir con la función de barrera mecánica, cumple con la función de mantenedor de espacio, creando a nivel del defecto óseo un ambiente cerrado delimitado por las paredes óseas residuales y por la membrana que sirve de pared provisional durante el período de cicatrización. Este ambiente debe ser espacioso y protegido, de manera que el coágulo sea estable en las primeras fases de cicatrización y no se interrumpa el proceso de regeneración ósea. A partir de estos concentrados surge la FRP, como un concentrado en la forma de un gel de plaquetas y puede ser utilizado en combinación con los injertos óseos, que ofrece varias ventajas, incluida la promoción de la cicatrización de heridas, el crecimiento y la maduración ósea, la estabilización del injerto, el cierre de la herida, hemostasia y mejora las propiedades de manejo de materiales de injerto. La FRP puede ser utilizada como una membrana. Los ensayos clínicos sugieren que la combinación de injertos óseos y los factores de crecimiento pueden ser adecuados para mejorar la densidad ósea¹⁸⁻²⁰.

Por consiguiente, en el presente estudio se reporta la preparación de un lecho para un implante, a través de la colocación de PRP e

injerto heterólogo bovino con una membrana de FRP, en un paciente masculino con edentulismo parcial en el espacio del lateral izquierdo, así como la evolución de la regeneración ósea durante 6 meses y 1 año.

PRESENTACION DEL CASO

Se trata de paciente masculino de 36 años de edad, quien es referido por su odontólogo para la colocación de implantes óseo-integrados en el espacio edéntulo del 22. Según las indicaciones del odontólogo referido, el paciente perdió la unidad dentaria por traumatismo y se le aplicó una primera técnica de regeneración ósea fallida. El paciente no refiere antecedentes de patologías sistémicas o cualquier otra condición que contraindique la terapia implantar.

Al examen clínico intra-bucal se observa una exodoncia reciente con disminución en sentido vertical y vestíbulo-palatinode las dimensiones de la cresta alveolar de la región superior izquierda, con ausencia dentaria del 22. (Figuras 1a y 1b).

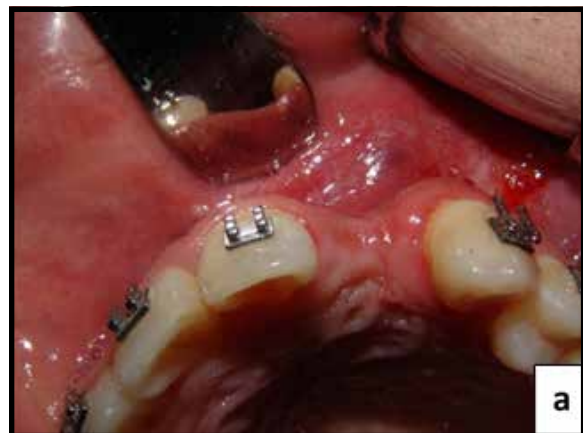
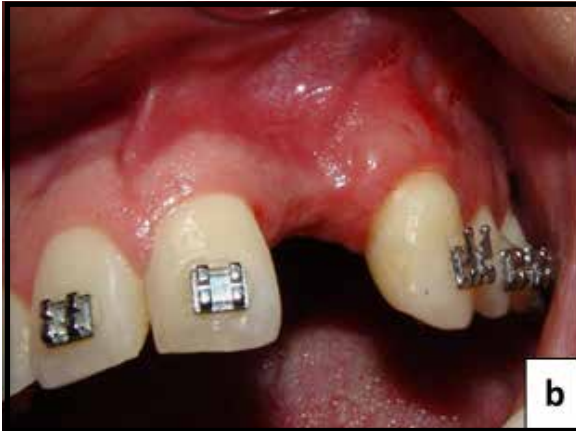
Figura 1. Condiciones clínicas preoperatorias del paciente. a. Vista vestibulo-palatino del campo preoperatorio. b. Vista vestibular con disminución de la cresta alveolar remanente.



Evaluación Radiográfica

En la evaluación de la radiografía periapical preoperatoria, se observa un espacio edéntulo con disminución marcada de la cresta alveolar izquierda en sentido vertical (Figura 2).

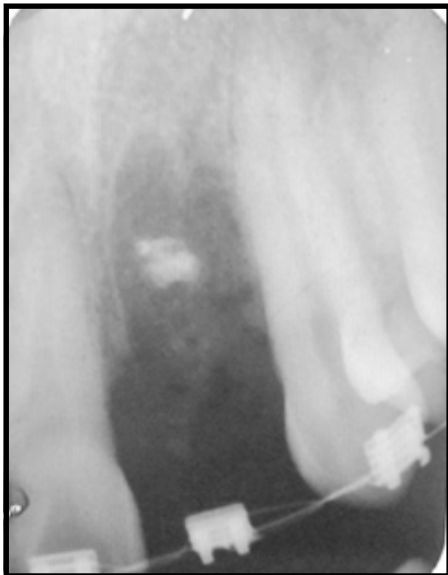


Figura 2. Radiografía Periapical preoperatoria. Se visualiza pérdida ósea vertical y un elemento radiopaco en el alveolo dentario de bordes definidos compatible con restos de material odontológico.

Por estos hallazgos clínicos y radiográficos el paciente ameritó la aplicación de una terapia regenerativa previa para crear el soporte óseo en el espacio edéntulo antes de recibir un

implante dental. Se seleccionó el uso de ROG con hueso bovino indicado en lechos a implantar² sumado a los efectos beneficiosos planteados anteriormente del PRP Y FRP⁹.

Preparación del lecho quirúrgico para el implante

Luego de verificar los valores normales de las pruebas de laboratorio paraclínicas, se procedió a la toma de dos muestras sanguíneas del paciente, para la primera se tomó 10 ml y para la segunda 5 ml de sangre.

• Preparación de PRP

El principio del PRP se deriva de la preparación de un concentrado de plaquetas que es rico en factores de crecimiento que son fundamentales en la regulación y estimulación en los procesos de cicatrización y regeneración en la primera etapa⁴⁻⁶.

Para su obtención se siguió el protocolo propuesto por Anitua⁵ y estandarizado en el laboratorio integrado de Biología celular y molecular, y en el Centro de Investigaciones Odontológicas de Facultad Odontología de la Universidad de los Andes (FOULA):

Se colocó la sangre en tubos estériles con citrato de sodio al 3,8% con anticoagulante (Vancutainer®), para luego realizarla centrifugación de la sangre en un equipo digital (Digisystem 125F[®]) a temperatura ambiente por 10 min a 1.800 rpm. Posteriormente, se obtuvo un tubo (Corning[®]) con 3 fracciones, de las cuales se tomó la fracción más cercana a la serie roja, correspondiente a la fracción con mayor cantidad de plaquetas.

• Preparación de la FRP

Para su obtención se siguió el protocolo estandarizado en el laboratorio integrado de Biología celular y molecular, y en el Centro de Investigaciones Odontológicas de Facultad Odontología de la Universidad de los Andes

(FOULA):

Se colocó la sangre en tubos de ensayo (Vancutainer®), sin anticoagulante y se centrifugó inmediatamente en un equipo digital (Digisystem 125F®) a 2000 rpm durante 10 min, obteniendo un producto que se compone de las siguientes capas: La capa más consistente superior correspondiente al coágulo de FRP. Debido a la ausencia de un anticoagulante, la sangre comienza a coagularse tan pronto como entra en contacto con la superficie del vidrio. Por lo tanto, para la correcta preparación de la FRP, la toma de sangre debe ser rápida y centrifugada inmediatamente, antes de que inicie la cascada de la coagulación. Posteriormente, se cortó la porción de la serie roja, obteniéndose un gel de FRP, para ser comprimido entre 2 portaobjetos y elaborar una membrana^{15,16}.

- **Procedimiento quirúrgico**

Posterior a la toma de muestra sanguínea para la preparación de PRP y FRP, se realizó la intervención quirúrgica, iniciando con la posición del paciente, con el plano oclusal superior a 45° sobre la horizontal, siguiendo las normas de asepsia y antisepsia. Se aplicó la técnica anestésica infiltrativa por vestibular y palatina parcial. Se realizó la incisión de Newman (cima del reborde y alivios laterales), con un bisturí y hoja número 15, se procedió al levantamiento del colgajo mucoperióstico, que permitió observar la disminución de tejido óseo en la cresta alveolar.

Se procedió a la preparación del injerto colocando 0,5 gr de hueso bovino heterólogo Osteodent® en 3ml de PRP, añadiendo 0,05 ml de cloruro de calcio al 10 % para activar las plaquetas y esperar entre 10 a 12 min para la formación de un coágulo (Figura 3).

A continuación, se situó el preparado de injerto óseo heterólogo unido al coágulo de PRP en la cresta alveolar remanente del pa-

ciente, obteniéndose una buena estabilidad primaria.

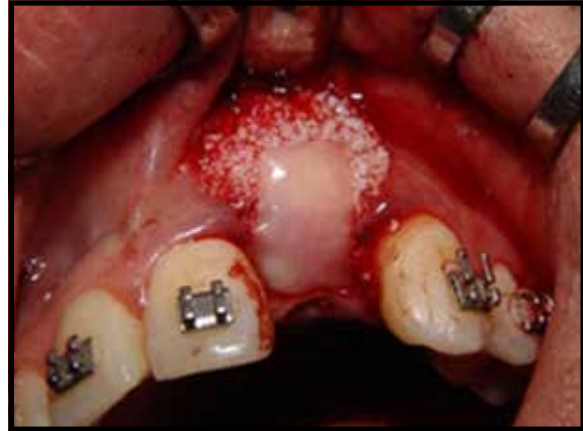

Figura 3. Injerto heterólogo bovino, PRP y FRP.

Se rellenó con material de injerto hasta colmar la superficie del mismo, aumentando de esta manera el lecho a implantar en sentido vertical y vestíbulo-palatino. Seguidamente, se ubicó la membrana de FRP para brindar sostén físico al material de relleno del injerto para proceder a la reposición del colgajo mucoperióstico (Figura 4).




Figura 4. Injerto de hueso heterólogo - plasma rico en plaquetas y membrana de fibrina rica en plaquetas.

Finalmente, se procedió a la reposición del colgajo, síntesis de los tejidos por medio de sutura discontinua, seda negra 4-0 no absorbible e instrucciones post operatorias.

- **Indicaciones Farmacológicas y controles postoperatorios**

Antibioticoterapia: Amoxicilina en cápsulas de 500mg, tomar dos cápsulas 1 hora antes de la intervención quirúrgica, seguido de 1 cápsula cada 8 horas, durante 7 días.

Analgésicos: Ibuprofeno cápsulas de 600 mg, tomar una cápsula cada 6 horas en caso de presentar dolor y enjuagues con gluconato de clorhexidina al 0,12%.

Controles Postoperatorios

Se efectuaron controles post-operatorios durante una semana prestando especial atención a la correcta cicatrización de los tejidos blandos sin exposición de los biomateriales y la membrana. Posteriormente, se evaluó el caso desde el punto de vista clínico y radiográfico, a los 6 meses y al año. A los 6 meses se evidenció un aumento en altura vertical de la cresta alveolar y en menor grado del ancho vestibulo-palatino (Figura 5).

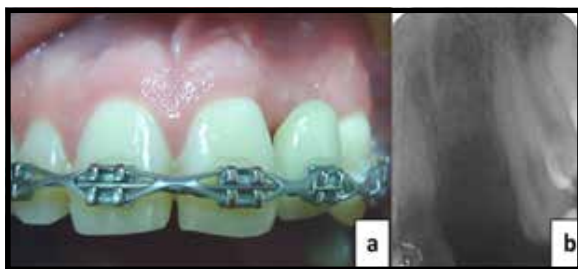


Figura 5. a) Evaluación clínica, a los 6 meses; b) Control radiográfico a los 6 meses.

Al haber transcurrido un año, se observó un aumento en el grosor vestibulo palatino y a nivel radiográfico un incremento en la altura vertical de la cresta ósea (Figura 6).

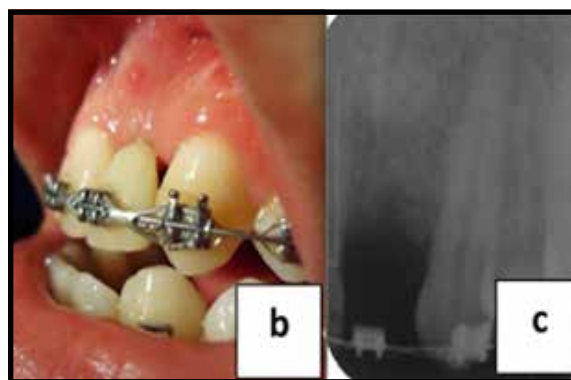
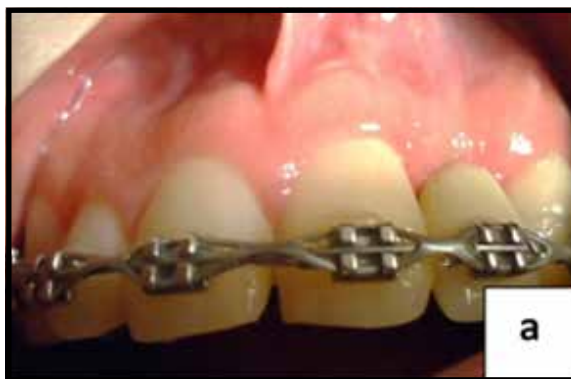

Figura 6 Control postoperatorio al año. a) Vista ocluso-apical; b) vista vestibulo-palatina; c) Control radiográfico.

Discusión

En el presente caso se preparó el lecho de un implante dental, aplicando la técnica de ROG. Como material de relleno se utilizó una mezcla de hueso heterólogo bovino con PRP y FRP como membrana, para promover aumento en la altura vertical de la cresta ósea alveolar y ancho vestibulo-palatino.

Diversos estudios ^{3, 4, 5, 7} han señalado, que las posibilidades de éxito con el uso de los injertos heterólogos son altas para la regeneración de hueso, coincidiendo con la presente investigación donde se observó incremento en la cresta ósea alveolar del espacio correspondiente al incisivo lateral superior, contribuyendo a la preparación ósea del lecho para la posterior colocación de un implante dental.

No obstante, al aplicar las técnicas de aumento vertical y horizontal de la cresta ósea alveolar como se realizó en este caso, se presenta cierto grado de complejidad, debido a la dificultad que representa tratar de rellenar con hueso un espacio abierto, por lo que fue necesario el uso de una membrana ³.

El aumento de la cresta ósea alveolar se llevó a cabo mediante la colocación de injerto óseo de relleno, a diferencia de los resultados de otras investigaciones ^{3,14}, donde se realizó regeneración ósea guiada, mediante el uso de membranas no reabsorbibles conjuntamente con la combinación de hueso autólogo cortico-medular y hueso bovino desproteinizado al mismo tiempo de la colocación de un implante dental, resultando un lecho adecuado para el posicionamiento de implantes de forma inmediata. Comparando ambas investigaciones con el presente caso, se presentó ROG en todas las ocasiones, sin embargo, en la presente investigación con uso de una membrana autóloga de FRP se mejoraron las propiedades del injerto utilizado, sumándole concentrados plaquetarios como el PRP lográndose una buena formación ósea y esperando el tiempo conveniente para el acondicionamiento del lecho quirúrgico ^{8,20,21}.

Algunos autores concluyen ³⁰, que la mayoría de los pacientes que fueron rehabilitados con implantes postrauma requerían métodos de regeneración ósea. También incluyen que la colocación de implantes en alvéolos postextracción inmediata con hueso particulado autógeno sin membranas, presenta un proceso de cicatrización muy predecible. En el caso presentado, se evidenció que el uso de biomateriales autólogos como el PRP y FRP favorecen los procesos de cicatrización y regeneración, coincidiendo con los autores en la necesidad del uso de regeneración ósea guiada, ya que tiene un papel importante en la neoformación ósea, bien sea con membranas

únicamente o en combinación con materiales aloplásticos, materiales aloplásticos sólo o injertos autógenos sin membranas, generando un mejor campo óseo que favorezca la aplicación y oseointegración posterior del implante evitando el rechazo del mismo por los tejidos.

Existen otros datos que exponen diferencia significativa entre la respuesta regenerativa en la densidad ósea y el contenido mineral entre terapias de injerto utilizando PRP en combinación con un material heterólogo, no obstante en la presente investigación se pudo verificar clínicamente el aumento en la altura vertical de paciente intervenido y mayor densidad ósea en las radiografías controles ³¹.

Los resultados obtenidos en el presente estudio, demuestran que las paredes perdidas fueron regeneradas; sin embargo, se necesitan estudios histológicos para corroborar que las paredes del defecto óseo estén neoformadas en su totalidad por tejido óseo. Aun así, los hallazgos clínicos y radiográficos se consideran óptimos para programar a futuro una rehabilitación protésica por medio de implantes.

Conclusiones

La regeneración ósea guiada constituye una terapia reitutiva, que proporciona avances de gran importancia en el campo de la cirugía e Implantología bucal, promoviendo la regeneración de hueso de buena calidad en defectos óseos maxilares, para crear un lecho adecuado en el posicionamiento de implantes dentales. De igual forma, la combinación de biomateriales de relleno como hueso heterólogo o materiales aloplásticos en conjunto con materiales autólogos como el PRP y la FRP, contribuyen a mejorar los procesos de neoformación ósea, situación conveniente al momento de rehabilitar pacientes por medio de un implante dental, favoreciendo así la regeneración del tejido.

REFERENCIAS

1. Oporto V., Fuentes F., Álvarez C., Borie E. Recuperación de la Morfología y Fisiología Maxilomandibular. *Bio-materiales en Regeneración Ósea. Int. J. Morphol.* 2008;26(4): 853-859.
2. Hernández A., López M. Regeneración Ósea Guiada Simultánea a la Colocación de Implantes: Presentación De Un Caso Clínico. *Revista Odontológica Mexicana* 2004;8 (1-2): 32-38.
3. Dinatale E., González J. Acondicionamiento del lecho óseo implantar mediante regeneración ósea guiada. Reporte de un caso. *Acta Odontológica Venezolana - Volumen 47 N° 3 / 2009* Issn: 0001-6365 – www.actaodontologica.com.
4. Castillo Cáceres Leonel, García Sivoli Carlos, Reyes G., Arteaga Altuve Susana, Dávila L., Molina Barreto Manuel. Aplicación del plasma rico en plaquetas en el tratamiento de defectos de cicatrización posterior a la extracción del tercer molar incluido: Reporte de un caso. *Rev. Odonatos Latinoam* 2010; 2(2): 51-57.
5. Castillo Cáceres Leonel. Efectos del plasma rico en plaquetas sobre la regeneración ósea: estudio en animales del laboratorio. Memoria presentada para optar al título de Magister en Ciencias Medicas fundamentales. Universidad de los Andes. 2009.
6. Fernández I., Hernández M., Alobera M., Blanco L. Bases fisiológicas de la regeneración ósea I. *Histología y fisiología del tejido óseo 2. Med Oral Patol Oral Cir Bucal* 2006;11(5): 471-51.
7. Allais de Maurette M., Maurette O., Brien P., Mazzonetto R. Evaluación clínica y radiográfica de la técnica de distracción osteogénica en la reconstrucción de rebordes alveolares atróficos en la región anterior del maxilar superior. *Rev Esp Cirug Oral y Maxilofac [revista en la Internet]; 27(3): 137-142.* Disponible en: http://scielo.isciii.es/scielo.php?script=sci_arttext&pid=S1130-05582005000300003&lng=es. <http://dx.doi.org/10.4321/S1130-05582005000300003>.
8. Naranjo R., Duque F., Correa D., Sanín L. Evaluación clínica de la oseointegración de implantes con plasma rico en plaquetas y hueso liofilizado en pacientes con pérdida dentoalveolar por trauma en el sector anterior: primera fase. *Rev Fac Odontol Univ Antioq* 2009; 20(2): 149-160.
9. Sunitha V, Munirathnam E. fibrina rico en plaquetas: Evolución de una plaqueta de segunda generación se concentran. *Indian J Dent Res* 2008; 19:42-6.
10. Gürbüz B., Pıkdöken L., Tunal M., Urhan L., Küçükodacı Z., Ercan F. Scintigraphic Evaluation Of Osteoblastic Activity In Extraction Sockets Treated With Platelet-Rich Fibrin *J Oral Maxillofac Surg* 68:980-989, 2010.
11. García V., Bascones A. Plasma Rico en Plaquetas y su utilización en implantología dental. *Av. Períodon Implantol.* 2004; 16,2: 81-92.
12. Par Wiltfang J., Terheyden H., Gassling V., Acil A. Plasma rico en plaquetas (PRP) vs fibrina rico en plaquetas (PRF): Comparación de los contenidos del factor de crecimiento y la proliferación de osteoblastos y la diferenciación en el cultivo celular. En: Informe del 2º Simposio Internacional sobre los factores de crecimiento (SyFac 2005).
13. Peñarrocha M., Gómez M., García B., Ivorra M. Injerto óseo simultáneo a la colocación de implantes: A propósito de un caso. *Med Oral Patol Oral Cir Bucal.* 2005; 10(5): 444-447.
14. Arteaga H., Martínez J., Martínez H., Ortega V. Regeneración ósea guiada en implantes osteointegrados con injerto óseo autólogo y membrana de politetrafluoretileno expandido de uso en plomería. *Revista ADM. Vol. LVII, No. 5 Septiembre-Octubre 2000* pp. 165-174
15. Choukroun J., Diss A., Simonpieri A., Girard MO, Schoeffler C., Dohan SL., et al. De fibrina rico en plaquetas (PRF): La segunda generación de concentrado de plaquetas: Parte I: conceptos tecnológicos y la evolución. *Oral Surg Oral Med Oral Pathol Oral Radiol Endod* 2006; 101: E3744.
16. Leghissa G, Boticelli A, Zaffe G. In *Chirurgia Impiantar el mmediate Post-Estrattiva. Dent.Cadmos* 2000; 3: 37-45.

17. Dinatale E., Guercio E. Regeneración osea guiada (GBR). Revisión de la literatura. *Acta odontol. venez* [revista en la Internet]. 2008 [citado 2013 Nov 08]; 46(4): 554-561. Disponible en: http://www.scielo.org/ve/scielo.php?script=sci_arttext&pid=S0001-63652008000400027&lng=es.
18. Caubet J., Heras I., Sánchez J., Morey M., Iriarte J. Manejo de defectos óseos anteroposteriores en el frente estético. *Rev.EspCirug Oral y Maxilofac.* 2009; 31(2): 81-97.
19. Dohan DM., Choukroun J., Diss A. Platelet-rich fibrin (PRF): second-generation platelets concentrate. Part I: Technological concepts and evolution. *Oral Surg Oral Med Oral Pathol Oral Radiol Endod* 101:e37, 2006
20. Marx R. Platelet-Rich Plasma (PRP): What Is PRP and What Is Not PRP? *ImplantDent* 2001; 10 (4): 225-228.
21. Lozada J., Caplanis N., Proussaefs P., Willardsen J., Kammeyer G. Platelet-rich plasma application in sinus graft surgery: part I —Background and processing techniques *J Oral Implantol* 2001; 27: 38-42.
22. Wong R. & Rabie B. A quantitative assessment of healing of intramembranous and endochondral autogenous bone grafts. *European J. of Orthodontics.* 1999 21:119-26.
23. Rabbie A., Wong W., Hägg U. Composite autogenous bone and demineralized bone matrices used to repair defects in the parietal bone of rabbits. *British J. of Oral and Maxillofacial Surgery.* 200, 38:565 -70.
24. Lu M., Rabie B. The effect of demineralized intramembranous bone matrix and basic fibroblast growth factor on the healing of allogenic intramembranous bone graft in the rabbit. *Archives of Oral Biology.* 2002, 47:831-41.
25. Donos N., Kostopoulos, L., Tonetti, M. & Karring, T. Longterm stability of autogenous bone grafts following combined application with guided bone regeneration. *Clin. Oral. Impl. Res.* 2005, 16:133-9.
26. Chacón G., Ellis J., Kalamar J., McGlumphy E. Using resorbable screws for fixation of cortical onlay bone grafts: An in vivo study in rabbits. *J. Oral Maxillofac., Surg.* 2004, 62:1396-402,
27. Zoricic S., Bobinac D, Lah B., Maric I., Cvijanovic O., Bajec S., Golubovic, V., Mihelic R. Study of the healing process after transplantation of pasteurized bone graft in rabbits. *Acta Med. Okayama.* 2002. 56, (3):121-8.
28. Scarano A., Iezzi G., Petrone G., Marinho V., Corigliano M., Piattelli A. Immediate postextraction implants: A histologic and histometric analysis in monkeys. *J Oral Implantol* 2000; 26: 163-176.
29. Álvarez C. Estudio retrospectivo de la anatomía topográfica y de hallazgos en ambos maxilares realizados con tomografía axial computada (T.A.C. 3D). *Dental Dialogue.* 2008, 1: 46-61.
30. Schwartz-Arad D., Levin L. Post-traumatic use of dental implants to rehabilitate anterior maxillary teeth. *Dent Traumatol* 2004; 20: 344-347.
31. Sánchez A., Sheridan P., Kupp LI. Is the platelet-rich plasma the perfect enhancement factor? A current review. *Int Oral Maxillofac Implants* 2003; 18: 93-103.

Recibido: 25 de octubre 2015/ Aceptado: 18 de diciembre 2015