

ROL DEL ODONTÓLOGO EN EL DIAGNÓSTICO PRECOZ DEL PÉNFIGO VULGAR. REPORTE DE UN CASO.

Liliana Burguera G.¹, Melina Ruiz A.¹, Susana Arteaga A.¹

¹ Cátedra de Periodoncia. Grupo de Investigaciones Biopatológicas de la Facultad de Odontología (G.I.B.F.O).
Universidad de Los Andes. Mérida. Venezuela. Código postal: 5101. E-mail: lilyburguer@hotmail.com,
melaruiz@ula.ve, susasaarteaga-1@cantv.net.

Resumen

El pénfigo vulgar es una enfermedad mucocutánea que afecta usualmente a pacientes entre la cuarta y sexta década de la vida, caracterizada por la aparición de ampollas intraepidérmicas que se originan por acantólisis y se debe a la producción de autoanticuerpos frente a las glucoproteínas que forman los desmosomas. Antes de la terapia sistémica esteroidea, la enfermedad tenía un pronóstico fatal para la mayoría de los pacientes. Hoy en día ha mejorado el pronóstico, gracias al diagnóstico temprano y el tratamiento con corticoesteroides, antiinflamatorios e inmunosupresores. La cavidad oral casi siempre se encuentra afectada por esta patología y las lesiones orales aparecen en la mayoría de los casos como primera manifestación clínica, caracterizándose por la formación de ampollas que se rompen rápidamente dejando áreas alternadas de ulceración y necrosis. El presente estudio tiene como finalidad resaltar el papel que juega el odontólogo en el diagnóstico precoz de la enfermedad, destacando que las lesiones descamativas, erosivas y ulcerosas pueden estar presentes en otras patologías mucocutáneas, por lo que es de vital importancia establecer el diagnóstico definitivo basado en el estudio anatomopatológico.

Palabras clave: Pénfigo vulgar, gingivitis descamativa crónica, enfermedad vesiculoampollar autoinmune.

Abstract

Role of the dentist in early diagnosis of pemphigus vulgaris. Case Report.

Pemphigus vulgaris is a mucocutaneous disease usually affecting patients between the ages of 40 – 60 years old, it is characterized by the appearance of intraepidermal bullae originated by acantosis due to the production of antibodies against the glycoproteins that form the desmosomes. Prior to the implementation of the systemic therapy with corticosteroids the prognosis of the disease was fatal for most patients. Presently, the prognosis has improved, thanks to early diagnosis and treatment with corticosteroids, antinflammatories and immunosuppressors. In these patients, the oral cavity is generally affected by this pathology and in most of the cases the oral lesions are the first clinical manifestation, characterized by the formation of bullae that readily rupture leaving alternated areas of ulceration and necrosis. The purpose of this study is to highlight the role played by dentists in the early diagnosis of the disease, emphasizing that desquamative, erosive and bullous lesions can also be involved in other mucocutaneous pathologies, so a final diagnosis based on an anatomopathological study is of vital importance.

Key words: pemphigus vulgaris, chronic desquamative gingivitis, autoimmune vesiculobullous disease.

INTRODUCCIÓN

El pénfigo vulgar es una enfermedad crónica mucocutánea, de naturaleza autoinmune, cuya manifestación inicial pueden ser las lesiones bucales ampollosas o descamativas, que en ocasiones son predominantes y únicas o asociadas a lesiones de la conjuntiva y otras mucosas, como la nasal, vaginal, rectal y uretral (Gorsky et al. 1994).

Dentro de los tipos de pénfigo podemos citar: vulgar, vegetante, foliáceo, eritematoso, herpetiforme, Ig A, inducido por fármacos y paraneoplásico. Siendo las tres entidades con mayor relevancia clínica: el vulgar, el foliáceo y el paraneoplásico (Calebotta et al. 1999, Sirois et al. 2000, Jiménez et al. 2004)

El pénfigo vulgar, constituye la forma más frecuente y representa el 85% de la variedad de pénfigo, cuyas características clínicas son representadas por la aparición de ampollas intraepidérmicas, flácidas, que

se originan por acantólisis. Suele afectar a individuos entre la cuarta y sexta década de la vida, sin predilección por sexo. Puede observarse en cualquier grupo racial, pero en Estados Unidos, se observa con mayor frecuencia en pacientes con antepasados judíos. Su incidencia varía entre 0.5 a 3.2 % de cada 100.000 personas (AAP 2003). Se produce por una reacción de anticuerpos frente a las glucoproteínas transmembranas que forman parte de los desmosomas, mecanismos de anclaje de los queratinocitos entre sí. Las glucoproteínas que actúan como antígeno son la desmogleina 3, específica en pacientes con lesiones cutáneas (Sirios et al. 2000), y la desmogleina 1 y 3, en pacientes con clínica en la mucosa oral (Anhaltt 1999). Las lesiones suelen aparecer primariamente en la cavidad oral, cuero cabelludo y cara; posteriormente progresan al cuello, tronco y extremidades (Calebotta et al. 1999). Dichas lesiones se caracterizan por edema y desaparición de

los puentes intercelulares de los queratinocitos en las áreas basales del epitelio lo que da lugar a la formación de ampollas intra-epiteliales de localización parabasal, en cuyo interior pueden observarse queratinocitos aislados con cambios degenerativos, contorno redondeado y citoplasma homogéneo, así como también, elementos inflamatorios como eosinófilos y polimorfonucleares (Calebotta et al. 1999). Las células basales permanecen inalteradas y adheridas a la membrana basal epitelio-coreal. El corion raramente se encuentra afectado, apreciándose solamente un discreto infiltrado inflamatorio (Hernández et al. 1999).

El diagnóstico precoz del pénfigo vulgar implica un tratamiento temprano, unas dosis de medicación menos elevadas y un mejor pronóstico, el cual ha mejorado en las últimas décadas. Antes del empleo de corticoesteroides sistémicos la mortalidad era aproximadamente de un 90 %. Actualmente, según la severidad de los casos y el criterio de diferentes autores, varía entre un 10 y un 75 %, o entre un 30 y un 40 % (Vaillant 1999, Navarro et al. 1999). El fallecimiento ocurría durante el primer o segundo año después de la aparición, en aproximadamente 50% de los enfermos (Ahmed 1982, citado por Navarro et al. 1999).

Su tratamiento es basado en corticoesteroides locales y sistémicos, con o sin terapia coadyuvante de agentes inmunosupresores como la ciclofosfamida, azatioprina, methotrexate y la ciclosporina. También se usan como parte del tratamiento, los antiinflamatorios como el dapsona, ya que los enfermos de pénfigo vulgar muestran importante compromiso del estado general por la propia enfermedad, por las pérdidas hidroelectrolíticas consecuentes de las extensas erosiones cutáneas y por la dificultad de ingestión de alimentos. Las complicaciones infecciosas sistémicas son frecuentes, por la penetración de gérmenes a través de la piel lesionada y por la susceptibilidad causada por la acción inmunosupresora de la terapéutica (Nisengard 1996).

MANIFESTACIONES ORALES

Las lesiones orales en lengua, mucosa bucal, paladar blando, labios y encía, suelen preceder a las lesiones cutáneas y aparecen en la mayoría de los pacientes, incluso pueden permanecer confinadas exclusivamente en la mucosa oral durante largos periodos de tiempo (Naldi et al. 1993). Las lesiones orales únicas o múltiples, son el primer signo de la enfermedad en un 90% a 100% de los casos, y afecta cualquier zona de la cavidad oral. La piel y otras

mucosas son afectadas en alrededor del 60% y el 15 %, respectivamente (Williams 1989), como son: tórax, extremidades, cara, cuello, manos, pies, abdomen, espalda y uñas (Gorsky 1994).

Las lesiones orales raramente se encuentran en fase de ampollas debido a que se rompen rápidamente, dejando áreas ulceradas con desprendimiento del epitelio con dificultad para la cicatrización, dando lugar a lesiones hemorrágicas muy dolorosas con tendencia a la sobreinfección (Calebotta et al. 1999), que se acompañan de dificultad para la alimentación y halitosis. El levantamiento del epitelio por el frotamiento de la piel o mucosa se denomina Signo de Nikolsky, característico y patognomónico de los pénfigos, implicando la formación de la ampolla y úlcera al mínimo roce (Hameed et al. 1999). Este signo se obtiene al aplicar presión lateral sobre la piel de aspecto normal a un centímetro de distancia de una ampolla o erosión, o también halando el techo roto de una erosión, ésta se extiende fácilmente hacia la piel sana (Mutasim 1993).

En ocasiones se observa un tipo de gingivitis erosiva o descamativa como manifestación del pénfigo vulgar. La gingivitis descamativa crónica es una manifestación gingival inespecífica de una variedad de trastornos sistémicos en los que se incluyen las dermatosis como: el liquen plano, pénfigo cicatrizal, pénfigo vulgar y pénfigoide benigno de las mucosas. Clínicamente, la gingivitis descamativa crónica se caracteriza por un enrojecimiento intenso y descamación del epitelio superficial, ulceración y pueden o no estar presentes lesiones de tipo vesíco-ampollares, cuya gravedad puede presentarse de leve a severa (Scully et al. 1997, Carranza et al. 1998). La gingivitis descamativa se observa con frecuencia en los pacientes con pénfigo vulgar, en un alto porcentaje, que oscila entre 41.6% y el 100 % (Carranza et al. 1998).

El odontólogo desempeña un papel fundamental en el diagnóstico precoz del pénfigo vulgar, ya que la cavidad oral suele presentar los primeros signos y síntomas de esta patología. Por lo tanto, es importante que el odontólogo general esté relacionado con las características clínicas de la enfermedad y junto con el estomatólogo y dermatólogo, ayuden al paciente a mejorar el cuadro clínico y establecer el tratamiento adecuado e individualizado, para de esta manera lograr un mejor pronóstico.

Por lo general, las lesiones bucales son más resistentes al tratamiento que las cutáneas. Para el tratamiento de las lesiones descamativas, es indispensable la aplicación de esteroides tópicos, la utilización de colutorios y anestésicos, así como la reducción al mínimo de todos los factores irritativos

locales, principalmente el mantenimiento de una rigurosa higiene bucal.

Diagnóstico diferencial

Penfigoide cicatrizal, penfigoide ampoloso, enfermedad por depósito de Inmunoglobulina A, epidermolisis bullosa adquirida, lupus eritematoso disseminado ampoloso, eritema exudativo multiforme, liquen plano ampoloso, dermatitis herpetiforme, estomatitis ulcerativa crónica, liquen penfigoide, impétigo y reacciones alérgicas (Laskaris et al. 1981, Nisengard 1996, Laskaris et al. 1988).

REPORTE DE UN CASO

Paciente femenino de 48 años de edad, procedente del estado Mérida, quien acudió a la consulta de Clínica Integral del Adulto II, Facultad de Odontología, Universidad de Los Andes, manifestando ardor y sangramiento en las encías con dificultad para comer. A la anamnesis refirió haber sido diagnosticada con pénfigo vulgar en el año 2001, en el Hospital Universitario de los Andes, Mérida, Venezuela. Al revisar la historia médica en dicho hospital, se reportó que la paciente tenía lesiones múltiples vesiculares y maculopapulosas de diámetro entre 0.5 y 2 cm, generalizadas, en el nivel del tórax, región periorbitaria, dedos de las manos, periné y labios mayores de la vagina. En las fosas nasales se observaron lesiones costrosas y purulentas y en cavidad oral, lesiones descamativas tanto en la lengua como en el paladar y en la encía.

En el estudio anatomopatológico, los cortes histológicos mostraron fragmentos de piel, con la epidermis alterada por la presencia de hendiduras y ampollas de ubicación supra basal, con áreas de espongiosis y zonas de denudación. En el piso de las ampollas se observó crecimiento ascendente irregular de papilas, tapizadas por una sola hilera de células basales. En las superficies denudadas, las capas de las células basales permanecieron unidas a la epidermis. En la dermis papilar se encontró infiltrado de eosinófilos (Fig.1 y 2).

Al examen clínico oral se observó la mucosa oral ligeramente eritematosa. La encía marginal, papilar e insertada con áreas denudadas, desprovistas de epitelio, alternadas con áreas cubiertas de restos necróticos (Fig. 3, 4, 5 y 6). En la zona de los carrillos presentó lesiones erosivas extensas dolorosas, con áreas de ulceración y descamación del epitelio. Fisura en ambos carrillos en la línea de la oclusión (Fig. 7).

El dolor intenso provocó incapacidad para realizar la higiene bucal, dificultad para la masticación, deglución y fonación. El Signo de Nikolsky resultó positivo.

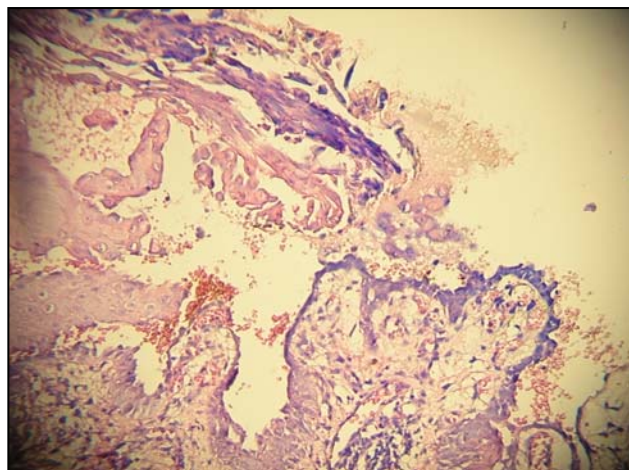


Fig. 1. Piel con hendidura y separación suprabasal, con áreas de espongiosis y denudación, correspondiente a pénfigo vulgar.

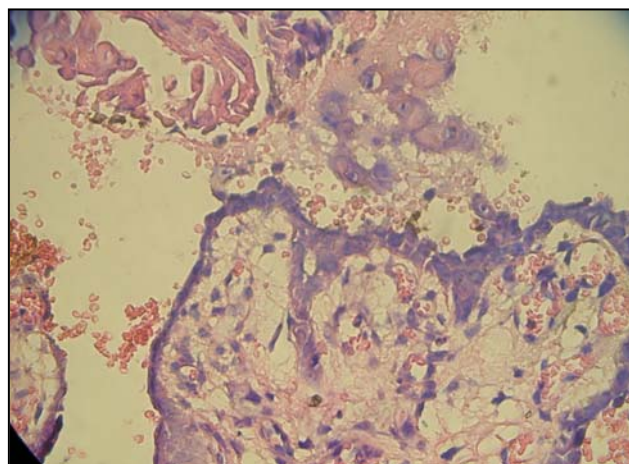


Fig. 2. Piel con hendidura y separación suprabasal, con áreas de espongiosis y denudación, correspondiente a pénfigo vulgar. Detalle.

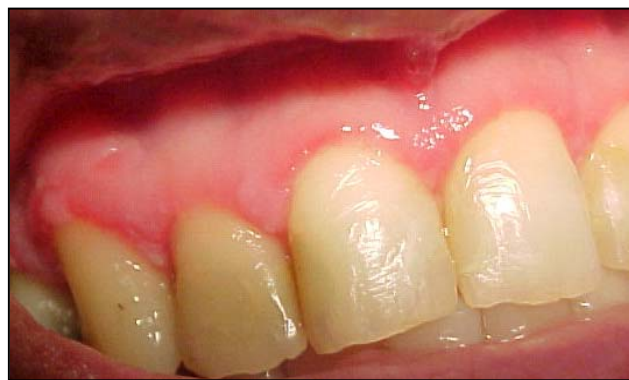

Fig. 3. Desprendimiento del epitelio en la encía marginal e insertada. Gingivitis descamativa crónica. Maxilar superior.

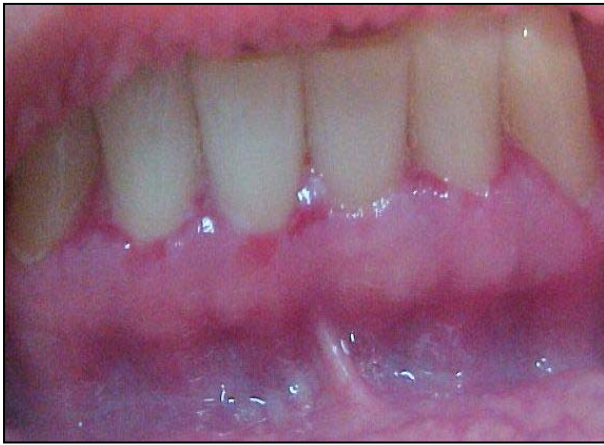

Fig. 4. Desprendimiento del epitelio en la encía marginal e insertada. Gingivitis descamativa crónica. Maxilar inferior.

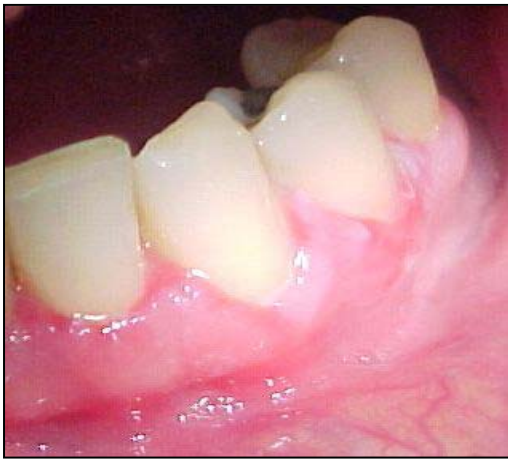

Fig. 5. Zona eritematosa en el margen gingival. Gingivitis descamativa crónica.

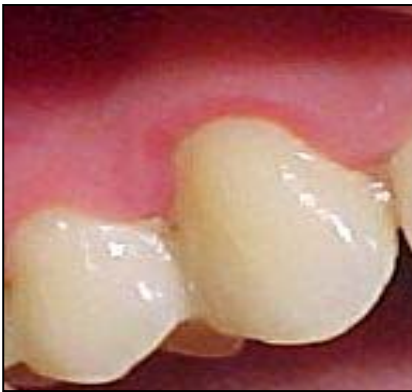

Fig. 6. Zona eritematosa en el margen gingival. Gingivitis descamativa crónica.

Se procedió a realizar interconsulta con el dermatólogo, observándose lesiones cutáneas generalizadas. El dermatólogo indicó: azatioprina 180 mg, derain local, fluconazol 150 mg y prednisona 100 mg por día, disminuyéndose la dosis de esta última hasta llegar a 5 mg.

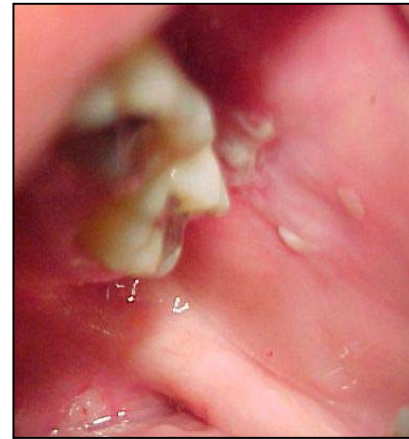

Fig. 7. Lesión en la mucosa del carrillo, en la línea de oclusión.

Se reforzó la higiene bucal para controlar la placa bacteriana por medio de la técnica de cepillado dental con el uso de un cepillo de cerdas blandas, enjuagues bucales con peróxido de hidrógeno al 3% diluido en agua, dos veces al día, alternados con enjuagues bucales de Gencivol® (compuesto) diluido en agua y Halcicomb® (crema), dos veces al día por quince días. Se realizó tartrectomía manual y se establecieron controles de mantenimiento semanales. Al cabo de quince días, se observó mejoría en el área de la encía y mucosa alveolar, más no en el área de los carrillos. En cada cita, se procedió a realizar raspados y alisados radiculares, hasta completar los cuatro cuadrantes. Posteriormente se estableció un régimen de mantenimiento cada mes. Al cabo de tres meses desaparecieron las lesiones orales.

DISCUSIÓN

Laskaris (1988) y Scully et al. (1999) reportan que el pénfigo vulgar prevalece en adultos entre la cuarta y sexta década de la vida y raramente es encontrado en personas jóvenes y en infantes. Algunos autores como (Hahn et al. 2000, Regezzi 2000) refieren que esta entidad no tiene predilección por el sexo; sin embargo, Raghoobar et al. (1991) y Scully et al. (1999) mantienen que mayormente se presenta en mujeres. Anteriormente se describía casi exclusivamente en judíos (AAP 2003), actualmente se encuentra documentada entre todos los grupos étnicos (Hahn et al. 2000, Regezzi 2000). La mayoría de los autores consultados coinciden que las lesiones de la mucosa bucal, preceden a las lesiones cutáneas (Korman 2000, Caballero 2000, Anhalt et al. 2001). Por tal razón se debe realizar un minucioso examen bucal y clínico, aunque el diagnóstico definitivo sólo puede hacerse mediante un estudio anatomopatológico e inmunohistoquímico. La

citología ayuda al diagnóstico, pero no excluye la realización de la biopsia. Se debe imponer el diagnóstico diferencial con otras enfermedades vesículo-ampollosas (Yih Wy et al. 1998. Rinaggio et al. 1999).

CONCLUSIONES

Se concluye que la paciente presentó una gingivitis descamativa crónica, así como también lesiones orales como manifestación de pénfigo vulgar, determinado éste a través del estudio histopatológico. A los tres meses del tratamiento odontológico, la paciente presentó mejoría en las lesiones orales.

REFERENCIAS

American Academy of Periodontology. 2003. Academy Report. *Journal of Periodontology*. 74: 1545-1556.

Anhalt GJ. 1999. Making sense of antigens and antibodies in pemphigus. *Journal of the American Academy of Dermatology*. 40: 763-776.

Anhalt GJ, Díaz LA. 2001. Research advances in pemphigus. *Journal of the American Medical Association*. 285: 652-654.

Caballero C G, Reyes V J. 2000. Pénfigo. *Medicina Oral*. 4: 119-121.

Calebotta A, Saenz A, González F et al. 1999. Pemphigus vulgaris benefits of tetracycline as adjuvant therapy in a series of thirteen patients. *International Journal of Dermatology*. 38: 217-221.

Carranza F, Newman M. 1998. *Periodontología Clínica de Gickman*. 8va ed. Interamericana McGraw-Hill. México.

Gorsky M, Raviv M, Raviv E. 1994. Pemphigus vulgaris in adolescents: a case presentation and review of the literature. *Oral Surgery, Oral Medicine, Oral Pathology*. 77: 620-622.

Hahn K, Kippes W, Amagai M et al. 2000. Clinical aspects and immunopathology in 48 patients with pemphigus. *Hautarzt*. 51: 670-677.

Hameed A, Khan AA. 1999. Microscopic Nikolsky's sign. *Clinical and Experimental Dermatology*. 24: 312-314.

Hernández G, Arriba de la Fuente L, Lucas M. 1999. Enfermedades ampollosas de la mucosa bucal, características diferenciales clínicas, histológicas e inmunológicas. *Medicina Oral*. 4: 528-551.

Jiménez Y, Diaz JM. 2004. Enfermedades ampollares en la cavidad oral: Pénfigo. *Revista del Consejo de Odontólogos y Estomatólogos*. 9: 439-447

Korman NJ. 2000. New and emerging therapies in the treatment of blistering diseases. *Dermatology Clinics*. 18: 127-137.

Laskaris G, Sklavounou A, Bovopoulou RA. 1981. Juvenile pemphigus vulgaris. *Oral Surgery, Oral Medicine, Oral Pathology*. 51: 415-420.

Laskaris G, Triantafyllou A, Economopoulou P. 1988. Gingival manifestations of childhood cicatricial pemphigoid. *Oral Surgery, Oral Medicine, Oral Pathology*. 66: 349-352.

Mutasim DF, Pelc NJ, Supapannachart N. 1993. Established methods in the investigation of bullous diseases. *Dermatologic Clinics*. 11: 399-418.

Naldi L, Bertoni M, Cainelli T. 1993. Feasibility of a registry of pemphigus in Italy: two years experience. *International Journal of Dermatology*. 32: 424-427.

Navarro CM, Sposto MR, Onofre MA et al. 1999. Gingival lesions diagnosed as pemphigus vulgaris in an adolescent. Case report. *Journal of Periodontology*. 70: 808-812.

Nisengard RJ. 1996. Periodontal implications: Mucocutaneous disorders. *Annals of Periodontology*. 1: 401-438.

Raghoobar GM, Brouwer TJ, Schoots CJ. 1991. Pemphigus vulgaris of the oral mucosa: report of two cases. *Quintessence International*. 22: 199-202

Regezzi J, Sciubba J. 2000. *Patología Bucal*. 3ª edición. Edit. Interamericana. México.

Rinaggio J, Neiders ME, Aguirre A et al. 1999. Using immunofluorescence in the diagnosis of chronic ulcerative lesions of the oral mucosa. *Compendium of Continuing Education in Dentistry*. 20: 943-950.

Scully C, Paes de Almeida O, Porter SR et al. 1999. Pemphigus vulgaris: the manifestations and long-term management of 55 patients with oral lesions. *British Journal of Dermatology*. 140: 84-89.

Scully C, Porter SR. 1997. The clinical spectrum of desquamative gingivitis. *Seminars in Cutaneous Medicine and Surgery*. 16: 308-313.

Sirois D, Leigh J, Sollecito T. 2000. Oral pemphigus vulgaris preceding cutaneous lesions. Recognition and diagnosis. *Journal Association of Dental American*. 131: 1156-1160.

Vaillant L. 1999. Bullous autoimmune disease of the oral mucosa. *Revue de Stomatologie et de Chirurgie Maxillo-Faciale*. 100: 230-239.

Williams DM. 1989. Vesiculobullous mucocutaneous disease: pemphigus vulgaris. *Journal of Oral Surgery*. 18: 533-553.

Yih Wy, Maier Tkratchvil FG, Zieper MB. 1998. Analysis of desquamative gingivitis using direct immunofluorescence in conjunction with histologic. *Journal of Periodontology*. 69: 678-685.