



Embarazo ectópico tubárico roto posterior a esterilización quirúrgica (Ruptured tubal ectopic pregnancy after surgical sterilization)

Ismael Suárez-Torres¹, María Labarca-Acosta¹, Duly Torres-Cepeda¹, Eduardo Reyna-Villasmil¹✉

¹ Servicio de Ginecología y Obstetricia. Maternidad "Dr. Nerio Belloso". Hospital Central "Dr. Urquinaona". Maracaibo, Venezuela.

Recibido: 13 de Febrero de 2014.

Aceptado: 24 de Mayo de 2014.

Publicación online: 17 de Junio de 2014

[CASO CLÍNICO]

Resumen (español)

La esterilización tubárica quirúrgica es un método comúnmente utilizado de anticoncepción. Aunque el embarazo después de la esterilización es poco común, este puede ocurrir y cuando esto ocurre existe un riesgo substancial de convertirse en un embarazo ectópico. Se presenta el caso un embarazo ectópico posterior a la esterilización quirúrgica tubárica en una paciente de 38 años, V gesta, III paras, I cesárea, con antecedentes de uso de dispositivos intrauterinos por varios años antes de la salpingectomía realizada 12 meses antes durante la cesárea, quien consultó por presentar marcada palidez cutáneo-mucosa, retraso menstrual y dolor abdominal de fuerte intensidad. Durante la laparotomía ambas trompas estaban separadas en dos porciones. La porción terminal de la trompa derecha se observó la presencia de una tumoración compatible con un embarazo ectópico tubárico roto.

Palabras clave (español)

Embarazo ectópico; esterilización quirúrgica; trompa de Falopio.

Abstract (english)

Surgical tubal sterilization is a commonly used method of contraception. Although pregnancy after sterilization is uncommon, when it occurs, there is a substantial risk that it will be an ectopic pregnancy. We report a case of ruptured tubal ectopic pregnancy following surgical tubal sterilization in a 38 years-old patient, gravida V, para III, cesarean I, with history of intrauterine device use for many years before salpingectomy performed 12 months before during cesarean section, who consulted for presenting menstrual delay and severe abdominal pain. During laparotomy both tubes were separated in two portions. There was observed in terminal portion of right tube the presence of a tumor compatible with ruptured tubal ectopic pregnancy.

Keywords (english)

Ectopic pregnancy; surgical sterilization; Fallopian tube.

Introducción

El embarazo ectópico (EE) roto es la emergencia más importante en el primer trimestre que puede conllevar a mortalidad materna (1). Esta complicación del embarazo temprano se produce cuando el óvulo fertilizado se implanta en cualquier parte diferente al endometrio en el útero. Varios factores de riesgo han sido identificados de los cuales

los más comunes son: la enfermedad inflamatoria pélvica, antecedentes de EE, cirugía tubárica previa y uso de dispositivos intrauterinos (2).

La esterilización quirúrgica es un método cada vez más comúnmente utilizado para la anticoncepción. Además, la salpingectomía es considerada una forma permanente debido a su baja tasa de fallo (3). Sin embargo, cuando se produce la concepción es posible

que el sitio de implantación sea la trompa de Falopio, produciendo un EE (4). Se presenta el caso de una paciente con embarazo ectópico tubárico roto y antecedentes de esterilización quirúrgica mediante salpingectomía bilateral.

Caso clínico

Se trata de paciente de 38 años, V gesta III paras I cesáreas, quien consulta por presentar retraso menstrual de 8 semanas y dolor abdominal de fuerte intensidad. La paciente tenía antecedentes de uso de dispositivos intrauterinos por varios años antes de la salpingectomía, la cual fue realizada 12 meses antes durante la cesárea.

La presión arterial era de 130/70 mm de Hg y la frecuencia cardiaca de 110 latidos por minuto. El examen físico de ingreso demostró dolor en el abdomen inferior difuso con ruidos hidroaéreos presentes y normales y sin palpación de visceromegalias. El examen ginecológico reportó el útero en anteversoflexión, móvil y doloroso a la movilización con ambos anexos dolorosos a la palpación y ligero abombamiento del fondo de saco de Douglas. No se observó sangrado genital. La culdocentesis fue positiva. Los hallazgos del tacto rectal estaban dentro de límites normales. Los valores de gonadotropina coriónica y hemoglobina fueron de 3530 mUI/L y 7,9 g/dL.

El ultrasonido abdominal evidenció útero con un endometrio de grosor normal (7 milímetros) y una masa compleja en el anexo uterino derecho de aproximadamente 5 centímetros de diámetro. No se observaron estructuras gestacionales dentro del útero. También se observó la presencia de líquido en el fondo

de saco de Douglas, por lo que se realizó el diagnóstico de abdomen agudo quirúrgico y se decidió realizar la laparotomía.

Durante la laparotomía (no se pudo realizar la laparoscopia por no contar con el equipo en el momento de la cirugía) se observó la presencia de coágulos oscuros y sangre libre en cavidad (aproximadamente 600 mililitros). Al revisar el útero y los anexos no se observaron alteraciones en la morfología anormales de las estructuras. Ambas trompas estaban separadas en dos porciones. La porción terminal de la trompa derecha se observó la presencia de una tumoración de 3 centímetros de diámetro compatible con un EE tubárico roto (figura 1), procediéndose a la realización de la salpingectomía distal derecha y electrocoagulación de los extremos proximales de las dos trompas. No se encontraron evidencias de recanalización al usar azul de metileno. El resto de los órganos abdominales estaban normales. Se realizó lavado y evacuación de todos los coágulos de la cavidad abdominal. La paciente no presentó ningún tipo de complicaciones durante el postoperatorio inmediato y fue dada de alta al tercer día. La concentración de hemoglobina al egreso fue de 8,1 g/dL.

El examen patológico de la tumoración demostró presencia de células de sinciciotrofoblasto con densa invasión y presencia de vellosidades, hemorragia y edema con vasos sanguíneos congestivos.

Discusión

Diferentes reportes han demostrado que después de la esterilización tubárica, existe una mayor

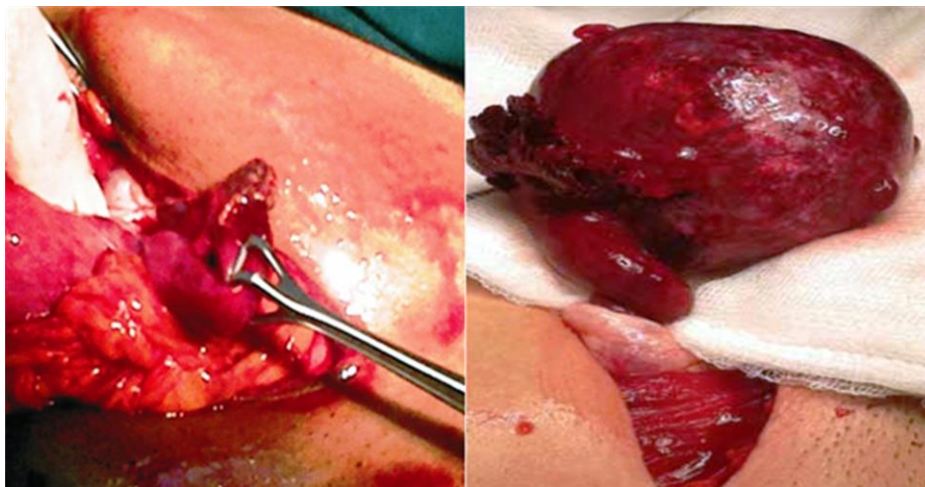


Figura 1. Embarazo ectópico roto en porción distal de la trompa derecha

incidencia de patologías pélvicas y, especialmente, de anomalías menstruales (5). Morse y col. (6) realizaron un seguimiento de pacientes por más de 10 años después de la esterilización tubárica y reportaron una tasa acumulada de 24% de patologías. La mayoría (54%) sufrió de menometrorragia, mientras que otras patologías incluyeron: enfermedad inflamatoria pélvica, miomas uterinos, endometriosis, adenomiosis y carcinoma endometrial (7). Aproximadamente un tercio de estas complicaciones se diagnosticaron en el primer año después de la esterilización tubárica. Una de las complicaciones más raras de estos procedimientos es el EE.

La esterilización tubárica tiene tasas de embarazo que varían de 0,2 a 0,5% y al menos un tercio de los embarazos que ocurren son ectópicos tubáricos (8). Westhoff y col. (9) encontraron que la tasa acumulada después de 10 años fue de 1,3%, un valor que es de dos a tres veces más alto que lo reportado por otros autores. La tasa de fallo difiere en forma significativa dependiendo del tipo de cirugía. Las probabilidades acumuladas a 10 años de embarazo son mayores después del uso del clip de esterilización (36,4 fallas por cada 1000 procedimientos), coagulación bipolar (24,8 fallas por cada 1000 procedimientos) y coagulación unipolar y salpingectomía postparto (7,5 fallos por cada 1000 procedimientos) (9).

Un estudio de EE en pacientes esterilizadas y no esterilizadas reveló que ambos grupos presentaban manifestaciones clínicas y resultados quirúrgicos similares (10). Sin embargo, las mujeres esterilizadas tenían menor posibilidad de ser sometidas a mediciones seriadas de beta gonadotropina coriónica que las no esterilizadas, mientras que la aparición promedio de los síntomas al momento del ingreso en el primer grupo es más temprano (10,11). El diagnóstico en este caso se basó en las manifestaciones clínicas, valores de gonadotropina coriónica y los hallazgos ecográficos.

Se han descrito tres mecanismos que pueden ser responsables de la mayoría de los fallos de la esterilización tubárica: procedimiento realizado durante la fase lútea del ciclo menstrual, error del cirujano y falla en el uso de la técnica. Los procedimientos de esterilización quirúrgica deben realizarse durante la fase folicular del ciclo para minimizar las posibilidades de un embarazo (4). Los errores del cirujano pueden incluir identificación errónea de la trompa de Falopio con el ligamento redondo o infundíbulo-pélvico, recanalización espontánea (en especial cuando el corte del tejido tubárico es mínimo), desarrollo de fistulas en el sitio

de cauterización u oclusión de la trompa, mal uso del instrumental o mala técnica quirúrgica.

El verdadero mecanismo del fallo de la esterilización quirúrgica puede ser la recanalización de la trompa de Falopio o la formación de fistulas (2). Se ha propuesto que el EE tubárico ocurre con mayor frecuencia en aquellos procedimientos que reducen el diámetro de la trompa y permiten la recanalización de esta (12). Además, los espermatozoides pueden atravesar ese espacio, pero la posterior migración del ovulo fertilizado de mayor tamaño es bloqueada. En el proceso existe una reconstrucción anormal de la luz de la trompa con formación de zonas y espacios ciegos. También el movimiento de líquidos en los remanentes de los segmentos de la trompa puede afectar la implantación (13). Por eso la implantación del ovulo fertilizado ocurre en forma clásica en la porción distal (14).

El desarrollo de fistulas tubo-peritoneales después de la esterilización quirúrgica también ha sido asociada con la presencia de endometriosis. La endometriosis focal podría ser considerada como un probable punto de implantación (15). Cuando esto ocurre, el EE generalmente se observa en la porción proximal de la trompa, a diferencia de lo observado en el presente caso en el cual el EE se observó en la porción distal.

El tratamiento quirúrgico consiste en la realización de laparotomía o laparoscopia, dependiendo de la edad gestacional y de las condiciones clínicas de la paciente. Aunque existen reportes del manejo de casos por vía laparoscópica (8), en especial en aquellas pacientes que se encuentran hemodinámicamente estables, en esta paciente no se pudo realizar debido a razones técnicas (laparoscopia dañado). Existe poca información en la literatura sobre cuál es el tratamiento más apropiado para las pacientes cuando falla la esterilización quirúrgica (3). Sin embargo, se ha sugerido que se debe realizar la salpingectomía bilateral cuando se diagnostica un EE tubárico después de la salpingectomía (13). En el presente caso se realizó la salpingectomía total de la trompa derecha debida a las modificaciones observadas durante la cirugía. También se procedió a la cauterización de los extremos de la trompa izquierda para disminuir aún más la posibilidad de EE ipsilateral.

Las mujeres sometidas a esterilización quirúrgica deben ser informadas de forma adecuada sobre la posibilidad de falla de este procedimiento para la anticoncepción. Cuando la esterilización se realiza en el puerperio se debe ser extremadamente cuidadoso y meticuloso con la técnica para evitar

cualquier fallo o equivocación. El embarazo ectópico raramente es considerado en el diagnóstico diferencial del dolor pélvico agudo en pacientes con antecedentes de salpingectomía. Es importante que los pacientes y médicos tratantes involucrados en la atención de

mujeres en edad reproductiva tengan en cuenta esta complicación, ya que el antecedente de esterilización quirúrgica no excluye la posibilidad de un EE tubárico que puede ocurrir aún varios años después del procedimiento.

Referencias

- Peterson HB, Xia Z, Hughes JM, Wilcox LS, Tylor LR, Trussell J. The risk of ectopic pregnancy after tubal sterilization. U.S. Collaborative Review of Sterilization Working Group. *N Engl J Med.* 1997;336:762-7. [[PubMed](#)] [[Google scholar](#)]
- Iavazzo C, Salakos N, Vitoratos N, Bakalianou K, Deligeorgiou E, Dalainas H, Kondi-Pafiti A, Malamitsi-Puchner A. Intrauterine devices and extrauterine pregnancy. A literature review. *Clin Exp Obstet Gynecol.* 2008; 35: 103-6. [[PubMed](#)] [[Google scholar](#)]
- Awonuga AO, Imudia AN, Shavell VI, Berman J, Diamond MP, Puscheck EE. Failed female sterilization: a review of pathogenesis and subsequent contraceptive options. *J Reprod Med.* 2009; 54: 541-7. [[PubMed](#)]
- Berker B, Kabukcu C, Dokmeci F. Tubal pregnancy after pomeroy sterilization. *Arch Gynecol Obstet.* 2002; 266: 56-7. [[PubMed](#)] [[Google scholar](#)]
- Peterson HB, Jeng G, Folger SG, Hillis SA, Marchbanks PA, Wilcox LS; U.S. Collaborative Review of Sterilization Working Group. The risk of menstrual abnormalities after tubal sterilization. U.S. Collaborative Review of Sterilization Working Group. *N Engl J Med.* 2000; 343: 1681-7. [[PubMed](#)] [[Google scholar](#)]
- Morse AN, Schroeder CB, Magrina JF, Webb MJ, Wollan PC, Yawn BP. The risk of hydrosalpinx formation and adnexectomy following tubal ligation and subsequent hysterectomy: a historical cohort study. *Am J Obstet Gynecol.* 2006; 194: 1273-6. [[PubMed](#)] [[Google scholar](#)]
- LaCombe J, Ginsburg F. Adnexal torsion in a patient with hydrosalpinx who underwent tubal occlusion before in vitro fertilization. *Fertil Steril.* 2003; 79: 437-8. [[PubMed](#)] [[Google scholar](#)]
- Ryder RM, Vaughan MC. Laparoscopic tubal sterilization. Methods, effectiveness, and sequelae. *Obstet Gynecol Clin North Am.* 1999; 26: 83-97. [[PubMed](#)] [[Google scholar](#)]
- Westhoff C, Davis A. Tubal sterilization: focus on the U.S. experience. *Fertil Steril.* 2000; 73: 913-22. [[PubMed](#)] [[Google scholar](#)]
- Hendrix NW, Chauhan SP, Maier RC. Ectopic pregnancy in sterilized and nonsterilized women. A comparison. *J Reprod Med.* 1998; 43: 515-20. [[PubMed](#)] [[Google scholar](#)]
- Guevara B, Kizer S, González M. Diagnóstico y tratamiento del embarazo ectópico tubárico. *Rev Obstet Ginecol Venez.* 1987; 47: 164-7. [[Google scholar](#)]
- Kumbak B, Ozkan ZS, Simsek M. Heterotopic pregnancy following bilateral tubal ligation: case report. *Eur J Contracept Reprod Health Care.* 2011;16:319-21. [[PubMed](#)]
- Ercan CM, Coksuer H, Alanbay I, Karasahin KE, Baser I. Intrauterine pregnancy after laparoscopic tubal sterilization with bipolar electrocoagulation: a case report. *J Reprod Med.* 2011; 56: 366-8. [[PubMed](#)] [[Google scholar](#)]
- Huguelet P. Ectopic pregnancy after hysteroscopic tubal occlusion confirmed by hysterosalpingogram: a case report. *J Reprod Med.* 2013; 58: 337-40. [[PubMed](#)] [[Google scholar](#)]
- Cheewadhanaraks S. Effect of tubal ligation on pelvic endometriosis externa in multiparous women with chronic pelvic pain. *J Med Assoc Thai.* 2004; 87: 735-9. [[PubMed](#)] [[Google scholar](#)]

Como citar éste artículo: Suárez-Torres I, Labarca-Acosta M, Torres-Cepeda D, Reyna-Villasmil E. Embarazo ectópico tubárico roto posterior a esterilización quirúrgica. *Avan Biomed* 2014; 3: 171-4.