



**REVISIÓN RADIOGRÁFICA DEL TAURONDONTISMO. PRESENTACIÓN
DE UN CASO CLÍNICO**

Luis Rosales¹, Paulo Ramos¹, Juan Ortega¹

- 1. Facultad de Ciencias Odontológicas y Salud Pública de la Universidad
de Ciencias y Artes de Chiapas. Tuxtla Gutiérrez, Chiapas. México.**

Correspondencia: Luis Rosales Libramiento Norte Poniente # 1150. Colonia Las Lajas
Maciel. Tuxtla Gutiérrez, Chiapas. México

Email: jjoalejandre@hotmail.com

RESUMEN

El Taurodontismo es el incremento anormal del cuerpo y cámara pulpar de un diente multirradicular, con desplazamiento apical del piso pulpar y bifurcación o trifurcación de las raíces. Aunque los dientes molares permanentes son los más afectados, este cambio también puede observarse tanto en la dentición permanente y decidua, unilateralmente y en alguna combinación de los dientes o cuadrantes. El diagnóstico es usualmente hecho mediante radiografía, unilateralmente o bilateralmente y afecta ambas denticiones, no tiene predilección por el sexo. Puede suceder como una característica

Recibido 14-1-2013

Aceptado: 23-5-2013



aislada o como un componente de un síndrome específico y no necesita tratamiento. El caso clínico que se presenta involucra a una paciente en un examen radiográfico de rutina y la presencia de taurodontismo en segundos molares del maxilar inferior.

PALABRAS CLAVE: Taurodontismo, cámara pulpar agrandada, anormalidades dentales

REVIEW RADIOGRAPHIC TAURONDONTISMO. PRESENTATION OF A CASE

ABSTRACT

Taurodontism is the abnormal increase of the body and pulp chamber of a multiradicular tooth, with apical displacement of the pulpal floor and bifurcation of the roots. Although permanent molar teeth are most commonly affected, this change can also be seen in both the permanent and deciduous dentition, unilaterally and in any combination of the teeth or quadrants. The diagnosis is usually done through radiography, unilateral or bilateral and affect both dentitions, has not predilection for sex. Can happen as a feature isolated or as a component of a specific syndrome and does not need treatment. The clinical case is presented involves a patient in a x-ray



examination of routine and the presence of taurodontism in the second molar maxilar inferior.

KEYS WORDS: Taurodontism, pulp chamber enlarged, dental abnormalities

INTRODUCCIÓN

La palabra taurodontismo proviene del término tauros que significa "toro," y odus que significa "diente" o "diente de toro". Es una alteración en la morfogénesis dentaria, en la que el cuerpo del diente se amplía a costa de las raíces. La cámara pulpar se extiende apicalmente por debajo de la unión cemento-esmalte que da una apariencia semejante al ungulado (1). El taurodontismo fue descrito por primera

por Sir Arthur Keith en 1913, para describir un rasgo típico de un molar visto en fósiles de Neandertal (1, 2). Es una anomalía de la forma dentaria en la cual, clínicamente, la morfología externa es convencional, sin embargo la posición de la furca está situada más hacia apical que en condiciones normales. Este alargamiento pulpar puede ser solamente demostrado radiográficamente o cuando se ha realizado la extracción. La tendencia hereditaria, en la mayoría de los casos



aceptada como autosómica dominante, parece estar bien establecida. (1,2,3). Puede ser visto en ambas denticiones, la dentición permanente y la dentición decidua, implicando a dientes únicos o múltiples en ambos maxilares. Es más común en molares aunque puede ser visto ocasionalmente en premolares e incisivos. Puede ocurrir debido a una demora en la fusión incompleta de las solapas horizontales del diafragma epitelial durante la formación del diente. A menudo es encontrado en conjunción con otros desórdenes ectodérmicos como amelogénesis imperfecta, displasia ectodérmica, hipodoncia, y dientes supernumerarios. Se ha asociado con anomalías cromosómicas como el síndrome de Down y Klinefelter (4).

La incidencia de taurodontismo se ha estimado entre 2.5% y 5.6% en población adulta (1,2,3). La etiología todavía no está clara. Se ha propuesto como el resultado de la interrupción de la homeostasis del desarrollo e implica una demora en la invaginación de la vaina epitelial de Hertwig de la raíz, la observación frecuente de taurodontismo en anomalías derivadas de estructuras ectodérmicas en estudios clínicos y moleculares, prestan apoyo a esta hipótesis (2). Las formas de herencia reportadas que se asocian con taurodontismo incluyen autosómico dominante o recesivo y ligado al cromosoma X. El gen distal *less homeobox (DLX3)* que se expresa durante la morfogénesis de la raíz, se ha

Recibido 14-1-2013

Aceptado: 23-5-2013

asociado con taurodontismo. El diagnóstico de taurodontismo se realiza radiográficamente. La exploración clínica no es suficiente para diagnosticar esta anomalía, puesto que la corona no se encuentra alterada. La primera clasificación propuesta del taurodontismo fue de Shaw, midió el desplazamiento apical del suelo de la cámara pulpar y dividió el taurodontismo en tres grados, hipotaurodontismo, cuando la raíz se divide en la parte superior del tercio medio del diente; mesotaurodontismo, cuando la raíz se divide en la parte inferior del tercio medio; el último grado es el hipertaurodontismo, en el que la raíz se divide en el tercio apical o no se divide (4,5,7).

Recibido 14-1-2013

Aceptado: 23-5-2013

REPORTE DEL CASO

Femenino de 22 de edad atendida en la Clínica de Exodoncia de la Facultad de Ciencias Odontológicas y Salud Pública de la Universidad de Ciencias y Artes de Chiapas. Tuxtla Gutiérrez, Chiapas. México, por presentar dolor en los dientes anteriores superiores, refería molestia al momento de morder algún alimento. Se indicó radiografía panorámica Figura 1.

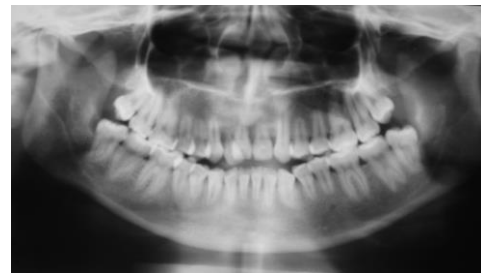


Figura 1. Radiografía panorámica de los maxilares

Al observar la radiografía panorámica se encuentra que los incisivos anteriores superiores presentan raíces cortas

Figura 2

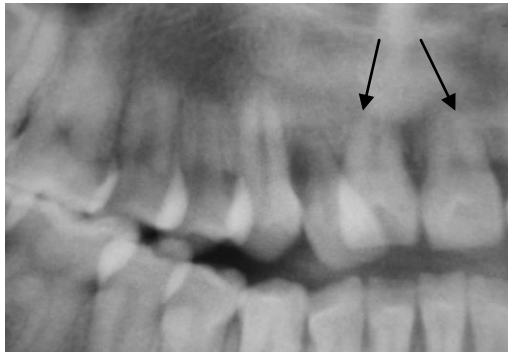


Figura 2. Radiografía seccionada de los incisivos superiores obsérvese las raíces cortas como lo indica la cabeza de flecha.

La radiografía panorámica demuestra a nivel de los molares superiores e inferiores cámaras pulpares alargadas a expensas de los conductos radiculares y acortamiento radicular, como se demuestra la figura 3

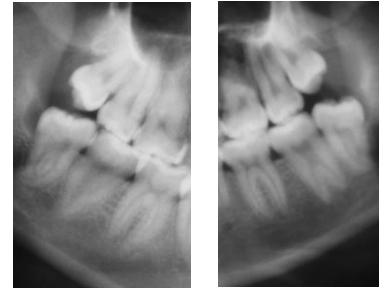


Figura 3 Radiografía panorámica de los ocho molares

DISCUSION

La prevalencia del taurodontismo es variable, muy probablemente debido al criterio que se utilice para su diagnóstico y también a las variaciones raciales de su incidencia. En los Estados Unidos hay reportes que indican una prevalencia de 2,5 a 3,5% de la población (8). En recientes estudios se ha encontrado que se presenta en un 48% de la población senegalesa, con una mayor frecuencia en el maxilar



superior y en el segundo molar (7,8). Estudios reportaron una prevalencia del 60% en chicos finlandeses (9). La etiología es incierta por lo cual hay varias teorías. Se cree que es una falla en la vaina epitelial de Hertwig que no se invagina nivel horizontal apropiado y da como resultado una pieza dentaria con raíces cortas, cuerpo alargado, cámaras pulpares alargadas y una conformación dentinaria normal. También se debe considerar una mutación espontánea, y la influencia de otros factores como infección en el desarrollo del germen. Hay algunos autores que creen que es una anomalía del ectodermo (6). El taurodontismo debe ser definido métricamente, ellos consideran que el

límite amelocementario es estable, no se encuentra alterado por factores locales y está definido genéticamente por lo tanto, lo que varía sería el piso de la cámara pulpar (1,5). Además, hay que considerar que el diagnóstico es radiográfico y que la altura del piso de la cámara pulpar puede variar de acuerdo a la incidencia del rayo central y a la técnica utilizada (1,2). Esta anomalía se desarrolla después de la formación de la corona como consecuencia de un retardo en la invaginación de la vaina de Hertwig y podría tener un componente genético (5). Algunos autores consideran que algunas causas posibles de esta anomalía sería un rasgo mendeliano deficiencia odontoblástica durante la

Recibido 14-1-2013

Aceptado: 23-5-2013

dentinogénesis de las raíces, un carácter retrógrado, o constituiría un trastorno

CONCLUSION

Debido a que el taurodontismo no es una afección por la que se recurra al odontólogo de manera habitual es complicado detectar la incidencia y la frecuencia, sin embargo, es de vital importancia conocer su existencia en los casos de pacientes que requieran cualquier tipo de tratamiento odontológico.

REFERENCIAS

1. Backman B. Whalin B. Variations in number and morphology of permanent teeth

hereditario, considerado incluso como un rasgo atávico (6).

in 7 year old Swedish children. International Journal of Pediatric Dentistry. 2001; (11): 11-17.

2. Gros, F, Clauss, F, Obry M, Manie`re M. Quantification of taurodontism: interests in the early diagnosis of hypohidrotic ectodermal dysplasia. Oral Diseases. 2010; 9(7): 292–298.
3. Leonelli M, Moraes L, Nogara G, Pasquali P. De Araújo dos Santos L. Dental Anomalies in Patients with Down Syndrome.



- Brazil Dental Journal
2007;18(4): 346-350
4. Murakawa A. C, Polizel Ranieri A.L, De Saldanha da Gama R, Aparecido Coclete G, Batista Vieira J. Taurodontism. Salusvita, Bauru, 2005; 5(11)518-36.
5. Pérez E, Hernández M, Aceves M. Prevalencia de anomalías dentales en pacientes de la clínica de odontopediatría de la unidad académica de odontología, de la Universidad Autónoma de Zacatecas. Revista Investigación Científica. Mayo - Agosto 2007;6(3)23-27
6. Rodríguez P, Saavedra M, Barbería L. Taurodontismo, una anomalía dentaria frecuentemente olvidada. JADA. Agosto 2010;9(8):180 - 84
7. Urdiale J, Galindo .J, Torres C, Avilés S. Síndrome de Down. Caso clínico. Odontología Actual. 20086(4):24-36
8. Wayne Y. Kan. W. Kim S, Trevor H. Taurodontism in Children with Hypodontia and Supernumerary Teeth: A Case Control Study. Pediatric Dentistry. 2010;4(8):134-40.



-
9. Tulensalo, T.; Ranta, R. and Kataja, M : Reliability in estimating taurodontism of permanent molars from orthopantomograms. Community Dent Oral Epidemiol. 1999 17(5):258-62.